Медицинский вестник

№ 109 от 15 октября 2019 года

МРТ

Содержание

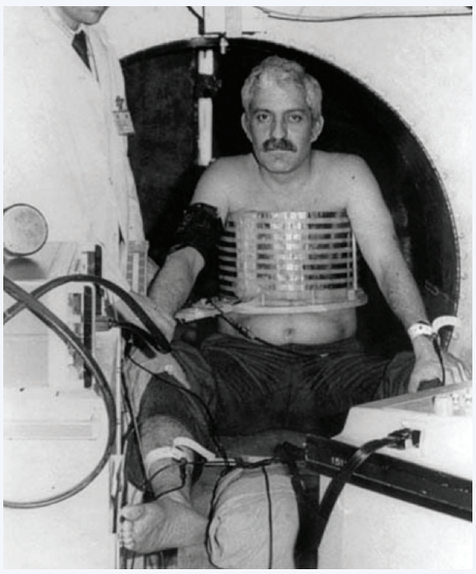

4 История развития МРТ

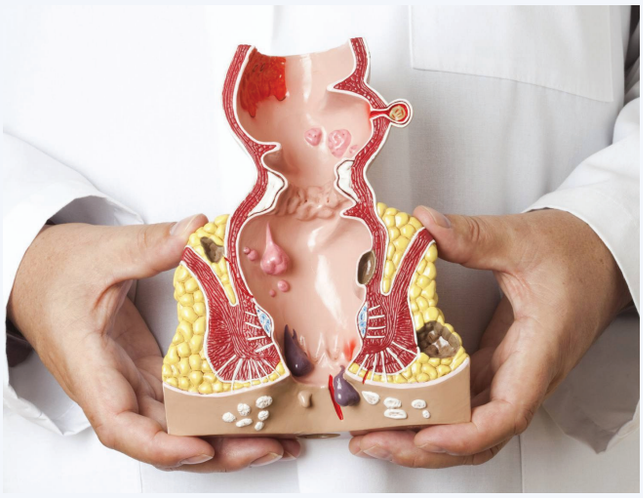

11 Врач, которого не нужно бояться

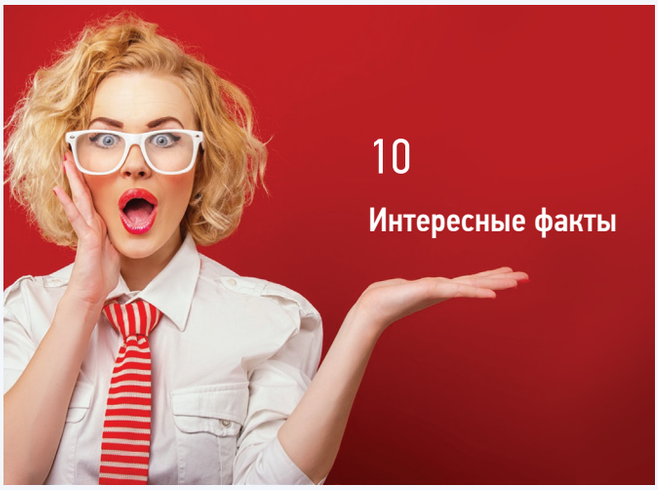

10 Интересные факты

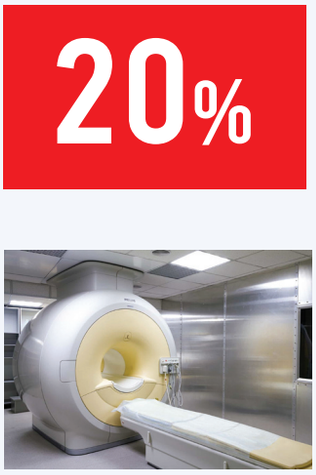

13 Скидки/Акции

14 Виды аппаратов МРТ в Медицинском Di центре

Главные события в Медицинском Di центре

2, 5, 12, 16, 19, 26 и 30 октября 2019 года состоится прием врачами Медицинского Di Центра для жителей города Камышин в филиале по адресу: ул. Пролетарская, 55. Записаться на консультацию можно по телефону: (84457) 5-11-55 – регистратура Медицинского Di Центра.

5, 12, 19 и 26 октября 2019 года состоится прием врачами Медицинского Di Центра для жителей города Балашова в филиале по адресу: ул. Софинского, 11. Записаться на консультацию можно по телефону: (84545) 4-10-13- регистратура Медицинского Di Центра в г.Балашове.

19 октября 2019 года состоится прием врачами Медицинского Di Центра для жителей города Балаково в филиале по адресу: ул. Минская, 21. Записаться на консультацию можно по телефону: (8453) 62-00-73 – регистратура Медицинского Di Центра в г.Балаково.

5 и 19 октября 2019 года состоится прием врачами Медицинского Di Центра для жителей города Маркс в филиале по адресу: пр-т Ленина, 34 «Г». Записаться на консультацию можно по телефону: (84567) 5-91-06 – регистратура Медицинского Di Центра.

Медицинскому Di Стационару 10 лет

Сеть медицинских учреждений под брендом «Медицинский Ди Центр», работающая с 2005 года, является крупнейшей в Поволжье. В её составе с 2009 года в Саратове успешно функционирует «Медицинский Ди Стационар», который является одним из первых негосударственных медицинских учреждений, оказывающих полноценную, круглосуточную медицинскую помощь.

Стационар расположен на ул. Московская д. 23, в историческом центре Саратова с удобной транспортной инфраструктурой. Работая в неразрывной связи с амбулаторно-поликлиническим блоком имеется возможность оказывать полный спектр медицинских услуг в одном месте. Это и всесторонняя лабораторная диагностика, на базе собственной полностью автоматизированной лаборатории с возможностью выполнять более 2000 видов анализов, и инструментальные виды обследований.
Рентгенологическое отделение укомплектовано рентгеновским аппаратом Matrix 15 (Италия), компьютерным томографом General Electric LIGHTSPEED 16 (США), позволяющими проводить исследования ежедневно с получением результата в день обращения.

В «Медицинском Ди Стационаре» функционирует магнитно-резонансный томограф Philips Achieva 1.5T (Голландия 2016 г. выпуска). Имеется возможность выполнения полного спектра магнитно-резонансных исследований головного мозга, всех отделов позвоночника, брюшной полости и забрюшинного пространства, органов малого таза, мягких тканей, суставов, периферической нервной системы, щитовидной железы. Кроме этого возможно выполнение ангиографии и венографии головного мозга. Программа жироподавления позволяет выполнить оценку состояния лимфатической системы. Также возможно выполнение МРТ молочных желез, что позволяет проводить данные исследования абсолютно безопасно для пациенток, без воздействия рентгеновского излучения проводить высокоточные исследования для диагностики заболеваний, для профилактического контроля, в том числе для контроля состояния имплантов молочных желез.
Стационар оснащен комфортабельными палатами, рассчитанными на пребывание одного, двух или трёх пациентов. В каждой палате имеется санузел, телевизор, холодильник, система кондиционирования воздуха, индивидуальный пульт вызова персонала. Также имеются палаты повышенной комфортности, возможность круглосуточного нахождения родственников с пациентом с предоставлением комфортных условий пребывания, что удобно для пациентов, пребывающих на лечение из других регионов.

Хирургический блок стационара имеет в распоряжении палату интенсивной терапии, позволяющую проводить полный комплекс реанимационных мероприятий, а также операционный блок, оснащенный современным хирургическим оборудованием, в том числе отдельно выделенная операционная для выполнения амбулаторных операций.
В условиях стационара ежедневно выполняются хирургические операции различной степени сложности. Возможно выполнение операций по поводу заболевания желудка, кишечника, желчнокаменной болезни, грыж различной локализации. Лечение геморроидальной болезни проводится как традиционными методами, так и с использованием новейших методик, таких как HAL-RAR и операция Лонго.

Эндоскопическое оборудование позволяет

выполнять операции в хирургии:
- холецистэктомия
- пластика грыжи пищеводного отверстия диафрагмы
- пластика паховой грыжи и грыжи передней брюшной стенки
- в ортопедии- артроскопические операции по поводу разрывов менисков и связочного аппарата
- в урологии- при варикоцеле, кистах почек
- в гинекологии- при патологии миометрия, наличии миом матки, в том числе эндоскопическое удаление матки, операции при бесплодии, гистерорезектоскопия.

В Медицинском Di Стационаре проводятся малоинвазивные высокотехнологичные внутриматочные операции на гистерорезектоскопе Karl Storz.

Врачи, выполняющие гистерорезектоскопию в Медицинском Di Стационаре:
- Баранова Нина Кирамовна — врач акушер-гинеколог, высшая квалификационная категория по акушерству и гинекологии, Заслуженный врач РФ;
- Василевич Людмила Карповна — врач акушер-гинеколог, высшая квалификационная категория по акушерству и гинекологии, к.м.н.;
- Трубникова Наталья Олеговна — врач акушер-гинеколог, высшая квалификационная категория по акушерству и гинекологии.

За одну процедуру специалисты нашего стационара могут провести качественную диагностику и хирургическое лечение следующих заболеваний:
- Субмукозные узлы
- Гиперпластические процессы эндометрия
- Спайки в полости матки
- Полипы канала шейки матки и эндометрия
- Внутриматочные перегородки

Оптическая система гистерорезектоскопа Karl Storz позволяет получать снимки в высоком разрешении, с большой четкостью визуализации и конкретизацией объектов операции.

Малоинвазивность гистерорезектоскопии позволяет пациенту очень быстро вернуться к привычному ритму жизни.
В Медицинском Ди Стационаре выполняется колоноскопия.
Колоноскопия — золотой стандарт диагностики абсолютного большинства заболеваний толстой кишки, а также основной метод малотравматичного лечения доброкачественных и злокачественных новообразований.
Эндоскопическая диагностика заболеваний и удаление полипов толстой кишки выполняются с помощью современного видеоинформационного комплекса высокого класса OLYMPUS OPTERA, обладающего значительными преимуществами по сравнению с эндоскопической техникой предыдущего поколения.

История развития МРТ

Давайте приоткроем завесу истории развития магнитно-резонансной томографии и заглянем в прошлое. МРТ прошла долгий путь совершенствования и открытий, пока не стала такой, какой мы ее сейчас знаем. Идея магнитно-резонансной томографии является одной из самых выдающихся медицинских инноваций XX века, сравнимая лишь с предложением применять рентгеновские лучи в медицинской практике.

Моментом основания МРТ принято считать 1973 год. Именно тогда профессор химии и радиологии Университета штата Нью-Йорк Пол Лотербур опубликовал в научном журнале «Nature» статью под заголовком «Создание изображения с помощью индуцированного локального взаимодействия; примеры на основе магнитного резонанса».

Однако свою историю томография начинает несколькими десятилетиями ранее. Перенесемся в 1946 год, когда двое ученых из США, Феликс Блох из Станфордского университета и Ричард Пурселл из Гарварда, независимо один от другого описали физическое явление, которое основано на магнитных свойствах атомных ядер некоторых элементов периодической системы. Ими было установлено, что находящиеся в магнитном поле ядра поглощают энергию в радиочастотном диапазоне и в последствии переизлучают ее при переходе к их первоначальному энергетическому состоянию. Это явление было названо ядерно-магнитным резонансом. Почему так? Первая часть слова «ядерный» акцентирует особенность взаимодействия магнитных моментов ядер и поля, «магнитный» имеет отношение к ориентации моментов под действием постоянного магнитного поля, слово «резонанс» указывает на строгую связанность и неразрывность указанных параметров.

В 1952 году «за развитие новых методов для точных ядерных магнитных измерений и связанные с этим открытия» оба ученых стали обладателями Нобелевской премии в области физики. В последующие два десятилетия до 70-х годов прошлого века теория по ЯМР развивалась и эффект ядерно-магнитного резонанса использовался в физике и химии для молекулярного анализа. В 1972 году, незадолго до официального года основания магнитно-резонансной томографии, были проведены первые клинические испытания компьютерного томографа, принцип работы которого основан на воздействии на организм рентгеновским излучением. Событие показало, что медицинские учреждения готовы тратить колоссальные деньги на современное и информативное оборудование для визуализации структур организма и проведения качественно новой диагностики, а дата испытания КТ стала важной вехой в истории развития технологии МРТ.

Затем наступил 1973 год, когда, как мы уже упоминали, П. Лотербур опубликовал свою статью, в которой он представил пространственные изображения объектов, полученные по спектрам магнитного резонанса протонов воды из этих объектов. Данная работа легла в основу метода МРТ и стала фундаментом дальнейших исследований. К слову, в статье Лотербур указал на факт, что клетки злокачественных опухолей отличаются от клеток нормальной ткани характеристикой получаемого сигнала, и просил администрацию университета послать заявку на патент, однако руководство не верило в его идею, заявка подана не была, и Лотербур на свое открытие патент не получил.

Позже доктор Питер Мэнсфилд усовершенствовал математические алгоритмы получения изображения, за что вместе с П. Лотербуром был удостоен Нобелевской премии в 2003 году в области медицины и физиологии за решающий вклад в изобретение и развитие МРТ. В создание метода большой вклад внес также американский ученый армянского происхождения Реймонд Дамадьян, который является одним из первых исследователей принципа томографии, создателем первого коммерческого сканера и держателем патента на метод магнитно-резонансной томографии. Первый МРТ-аппарат был создан и испытан Дамадьяном с двумя его помощниками - Майклом Голдсмитом и Ларри Минковым в 1977 году. В 1988 году президент Соединенных Штатов Рональд Рэйган вручил Р. Дамадьяну Национальную медаль США в области технологий.

Однако вернемся снова в 70-е годы XX века, чтобы проследить дальнейшее развитие томографии. В 1975 году Ричард Эрнст предложил

проведение МРТ с применением частотного и фазового кодирования – именно тот метод, который существует и в настоящее время. Пятью годами позже, в 1980 г Эдельштейн с сотрудниками продемонстрировали изображение организма человека при помощи МРТ. Для получения одного снимка им требовалось около пяти минут.

Метод томографии развивался буквально семимильными шагами - к 1986 г. длительность отображения было уменьшена до 5 секунд без потери качества изображений.

Несколькими годами позже, в 1988 году Думоулин усовершенствовал метод МРТ-ангиографии, которая показывала отображение кровотока без применения контрастирующих препаратов. Затем в 1989 г. был представлен метод так называемой планарной томографии, которая применялась для визуализации участков головного мозга, ответственных за двигательную и мыслительную функции.

В 1991 г. Нобелевской премии в области химии был удостоен ученый Ричард Эрнст за достижения в изучении импульсных МРТ и ЯМР и свои работы в области Фурье-ЯМР-спектроскопии.

В 1994 г исследователи Принстонского университета и Нью-Йоркского университета в Стоуни Брок показали отображение гиперполяризированного газа 129Хе для изучения процессов дыхания.

Что касается отечественной науки, в Советском Союзе устройство и способ для ЯМР-исследования предложил В.А. Иванов в 1960 году. Некоторое время существовал именно такой термин – ЯМР-томография, однако после событий на Чернобыльской АЭС в 1986 году в связи с развитием у людей радиофобии и для того, чтобы метод не ассоциировался также с ядерным оружием, термин был заменен на устоявшееся и привычное название - МРТ.

За рубежом первые томографы для изучения организма человека появились в клиниках в начале 80-х годов прошлого столетия, к началу 90-х годов в мире работало около 6000 аппаратов, хотя большая их часть приходилась на Японию и США. Благодаря своему стремительному развитию в настоящее время МРТ стала отдельной областью медицины, без которой сложно представить себе диагностику головного мозга, позвоночника, спинномозгового канала, гипофиза, коленного, тазобедренного, лучезапястного, локтевого, плечевого суставов, печени, селезенки, почек, надпочечников, поджелудочной железы, других органов брюшной полости, забрюшинного пространства, молочных желез, матки, яичников, предстательной железы, сосудов, других структур.

Данный неинвазивный и безопасный способ обследования разрешает обнаружить на самых ранних этапах развития тяжелые заболевания и патологии: новообразования, аномалии развития, нарушения сосудов, функций сердца, мозга, внутренних структур организма, изменения позвонков, межпозвоночные грыжи, артриты, бурситы суставов, остеохондроз, переломы, ушибы, другие травмы, воспалительные и инфекционные процессы. Помимо этого, томография позволяет визуализировать структуру органов и тканей, измерять скорость тока спинномозговой жидкости, крови, оценивать уровень диффузии в тканях, определять активацию коры головного мозга при функционировании органов, за которые отвечает этот участок коры (так называемая функциональная МРТ). К слову, функциональная МРТ стала играть важную роль в области визуализации процессов головного мозга с начала 90-х годов прошлого века по причине отсутствия воздействия радиацией, низкой инвазивности, относительно широкой доступности.

В современной клинической практике используются томографы различной разрешающей способности, которая определяется напряженностью создаваемого магнитного поля. Наиболее оптимальными являются высокопольные и сверхвысокопольные аппараты напряженностью от 1,5 Тл и выше. Такое оборудование позволяет выявлять минимальные по величине нарушения (опухолевые очаги, участки рассеянного склероза, артерио-венозные мальформации, аневризмы, пр.), проводить обследование в разных плоскостях, получать трехмерные изображения для оценки взаимного расположения структур организма.

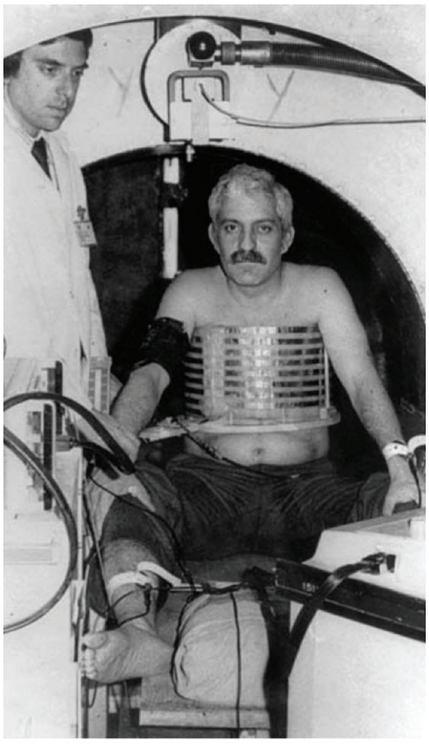

Доктор Дамадьян при попытке получить собственное МРТ изображение

Физика метода

Человеческое тело содержит большое количество протонов — ядер атома водорода: в составе воды, в каждой молекуле органического вещества — белках, жирах, углеводах, мелких молекулах... Протон же - один из немногих атомов, у которого есть собственный магнитный момент или вектор направления. При отсутствии внешнего мощного магнитного поля магнитные моменты протонов ориентированы случайным образом, то есть стрелки векторов направлены в разные стороны.

Если же поместить атом в сильное постоянное магнитное поле, все меняется. Магнитный момент ядер водорода ориентируется либо сонаправленно направлению магнитного поля, либо в противоположном направлении. Во втором случае энергия состояния будет чуть выше. Если же теперь воздействовать на этим атомы электромагнитым излучением резонансной частоты (к счастью для нас, эта частота радиоволн абсолютно безопасная для человека), то часть протонов поменяют свой магнитный момент на противоположный. А после отключения внешнего магнитного поля они вернутся в исходное положение, выделяя энергию в виде электро-

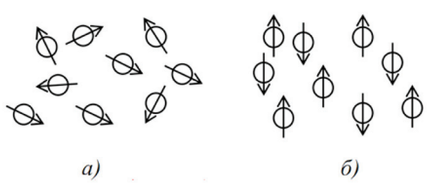

Ориентация магнитных моментов ядер а) в отсутствии б) при наличии внешнего магнитного поля

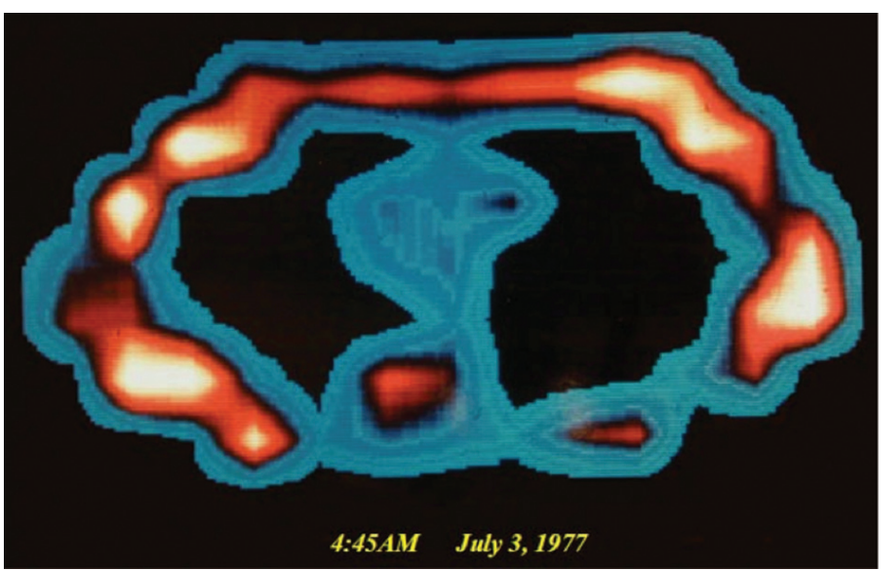

Первое МРТ-изображение среза человеческого тела. Получено 3 июля 1977 года

магнитного излучения, которое и регистрируется томографом.

Эффект ЯМР можно представить не только на протонах, но и на любых изотопах, имеющих ненулевой спин (то есть вращающихся в определенном направлении), чья встречаемость в природе (или в организме человека) достаточно велика. К таким изотопам можно отнести 2H, 31P,23Na, 14N, 13C, 19F и некоторые другие.

Устройство томографа

МР-томограф состоит из следующих блоков: магнит, градиентные, шиммирующие и радиочастотные катушки, охлаждающая система, система приема, передачи и обработки данных, система экранирования (см. рис.)

Схема МР-томографа

Магнит — самая важная и дорогая часть томографа, создающая сильное устойчивое магнитное поле. Магниты в МР-томографе бывают самые разные: постоянные, резистивные, сверхпроводящие и гибридные.

В томографе с постоянным магнитом поле создается между двумя полюсами, сделанными из ферромагнитных материалов (ферромагнетик — вещество, обладающее магнитными свойствами в отсутствии внешнего магнитного поля). Плюс такого томографа в том, что он не требует дополнительной электроэнергии или охлаждения. Однако создаваемое таким типом томографов поле не превышает по своей индукции 0,35 Тл (Тесла, Тл — единица измерения силы магнитного поля. Надо сказать, что и 0,35 Тл — это мощное магнитное поле, в 10000 раз мощнее магнитного поля Земли). Недостатки постоянных томог-

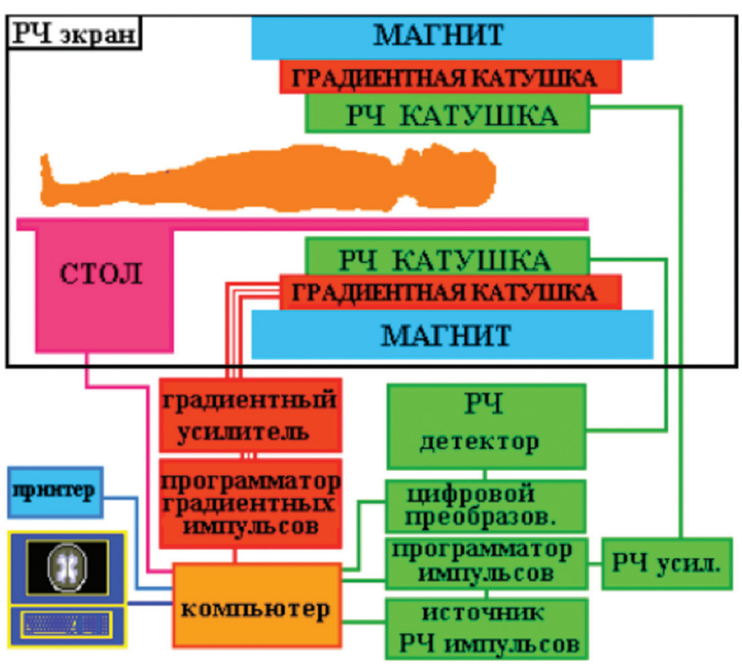

рафов — высокая стоимость непосредственно самого магнита и поддерживающих структур, а также проблемы с однородностью магнитного поля.

В резистивных магнитах поле создается пропусканием сильного электрического тока по проводу, намотанному на железный сердечник. Сила поля таких МРТ примерно чуть больше — 0,6 Тл. Но эти томографы нуждаются в хорошем охлаждении и в постоянном электропитании для поддержания однородности магнитного поля.

В гибридных системах для создания магнитного поля используются и проводящие ток катушки, и постоянно намагниченный материал.

Для создания полей свыше 0,5 Тл обычно необходимы сверхпроводящие магниты, которые очень надежны и дают однородные и стабильные во времени поля. В таком магните поле создается током в проводе из сверхпроводящего материала, не имеющего электрического сопротивления при температурах вблизи абсолютного нуля (-273,15°С). Сверхпроводник пропускает электрический ток без потерь. В МРТ обычно используется провод из ниобий-титанового сплава длиной в несколько километров, вложенный в медную матрицу. Охлаждается эта система жидким гелием. Более 90% производящихся сегодня МР-томографов составляют модели со сверхпроводящими магнитами.

Внутри магнита расположены градиентные катушки, предназначенные для создания небольших изменений главного магнитного поля. Приложенные в трех взаимно перпендикулярных направлениях, градиентные поля позволяют точно локализовать зону интереса в трехмерном пространстве.

Шиммирующая катушка — это катушка с малым током, создающая вспомогательные магнитные поля для компенсации неоднородности главного магнитного поля томографа из-за дефектов основного магнита или присутствия намагниченных объектов в поле исследований.

Радиочастотная (РЧ) катушка представляет собой одну или несколько петель проводника, создающих магнитное поле, необходимое для поворота спинов на 90° или 180° и регистрирующих сигнал от спинов внутри тела.

Еще недавно клинической практике верхний предел напряженности магнитного поля составляет 3 Тл, однако сегодня на рынок выходят уже томографы 7 Тл.

Типы МРТ

По виду конструкции МР-томографы могут быть открытые и закрытые. Первые МРТ-сканеры конструировались как длинные и узкие туннели. МРТ открытой конструкции имеют горизонтальные или вертикальные противостоящие магниты и имеют больше пространства вокруг пациента. Существуют системы для исследования пациентов в вертикальном положении.

МРТ-сканер с вертикальным положением пациента

В Медицинском Di стационаре внедрена современная малоинвазивная методика лечения геморроидальной болезни на аппарате Ангиодин-Прокто.

Метод используется в европейских клиниках с 2000 г., позволяет лечить внутренний геморрой на всех стадиях заболевания даже у пожилых ослабленных пациентов, когда применение других методов не эффективно, либо крайне рискованно и мучительно для больного.

В сравнении с другими методами лечения геморроидальной болезни, технология HAL-RAR обладает рядом преимуществ:

- Устраняет причину заболевания, (уменьшает патологический приток артериальной крови к внутреннему геморроидальному сплетению и фиксирует геморроидальный узел в физиологической позиции). Процедура однократная.
- Отсутствие ран
- Короткое время процедуры
- Возвращение к трудовой деятельности через 1-2 дня.
- Очень высокая эффективность метода во всем мире. Цена лечения не превышает затраты на лечение при классической геморроидэктомии. (Стоимость от 18 до 22 тыс.)
- Технология может использоваться при сочетанной патологии анального канала (трещины, свищи прямой кишки), у больных с тяжелой сопутствующей патологией, не позволявшей выполнить классическую геморроидэктомию
- Возможность местной анестезии

ТЕХНОЛОГИЯ HAL-RAR - ЕДИНСТВЕННАЯ МОЛОИНВАЗИВНАЯ ТЕХНОЛОГИЯ, ВОЗДЕЙСТВУЮЩАЯ НА ПРИЧИНЫ РАЗВИТИЯ ЗАБОЛЕВАНИЯ.

ДЕНЬ ОТКРЫТЫХ ДВЕРЕЙ

БЕЗОПЕРАЦИОННОЕ ЛЕЧЕНИЕ ГЕМОРРОЯ

Энгельс
9 и 23 октября 2019 года

БЕСПЛАТНО консультирует врачи **ПРОКТОЛОГИ**

Еременко Сергей Михайлович

Амельяненко Елена Евгеньевна

Консультация осуществляется по предварительной записи

Телефон единой информационной службы 51-22-51

МРТ-сканер открытого типа

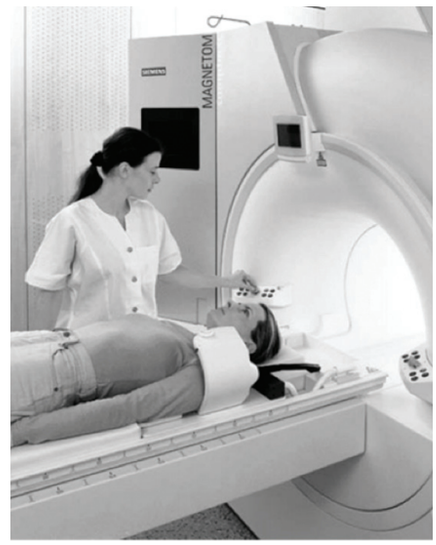

МРТ-сканер закрытого типа

Технологии МРТ

Существуют различные технологии МРТ, которые уменьшают время проведения диагностики, повышают качество изображения, а также о специфических подвидах томографии – функциональной МРТ, МР-ангиографии, диффузионно-тензорной МРТ.

Быстрая томография

Все классические последовательности обладают большим временем сканирования, к примеру, получение одной спин-эхо-томограммы может занимать до двадцати минут, что делает процедуру МРТ очень медленной. Как можно уменьшить время получения изображения? Главными факторами, влияющими на это, являются желаемые величины отношения сигнал/шум, пространственного разрешения, а также большие времена релаксации.

Рассмотрим несколько последовательностей, которые позволяют уменьшить время сканирования.

• **последовательность RARE** основана на регистрации многократных эхо в спин-эхо-импульсной последовательности. Вместо применения в том же объеме фазового кодирования для каждого эха и использования каждого эха как одной линии в получаемом изображении, в данной последовательности каждому эхо-сигналу соответствуют разные дозы фазового кодирования, что делает возможным использовать их в разных линиях одного изображения. В клинической практике наиболее эффективным является вариант RARE с использованием первой половины цуга эхо-сигналов с целью построения изображения, которое контрастируется по протонной плотности. Вторая половина цуга используется для изображения с T2-контрастом. В результате этого время сканирования уменьшается от двух до восьми раз.

• **последовательность градиентных эхо-сигналов FLASH** представляет собой реализацию метода насыщение-восстановление с рефокусировкой с помощью градиентного эха, временем повторения менее 200 мс и малым углом отклонения (менее 90 градусов). Основной принцип применения малых углов отклонения показан на рисунке 1. При использовании 90° импульса продольная намагниченность преобразуется в поперечную, но при использовании 30° импульса поперечная намагниченность убывает в 2 раза (sin30°), а продольная становится равной 87% от первоначальной намагниченности (cos30°). Поскольку в такой последовательности время TR мало, сохранившаяся от предыдущего импульса z-намагниченность остается доминирующей, в результате чего увеличивает сигнал, который получается после последующего РЧ-импульса.

• **сверхбыстрая последовательность градиентных эхо-сигналов** с временем TR от 4 до 10 мс используются в основном в кардиологических исследованиях, абдоминальных и динамических томограммах с применением контрастных препаратов. В данной последовательности не используют никаких рефокусирующих или очищающих градиентов, но применяют очень малый угол отклонения. При такой комбинации действий не создается поперечная намагниченность, в результате изображения представляют собой отражения распределения протонной плотности.

• **эхо-планарная томография (EPI)** является наиболее быстрым методом из известных в настоящее время и не использует принцип спин-подтягивания. Действие метода основано на однократном возбуждении спинов, после которого следует быстрое включение сильного градиента, которые создает серию градиентных сигналов. Каждому из этих сигналов задан различный уровень фазового кодирования, и такая серия может быть превращена в изображение. Одной из проблем в методе оказалась T2* расфазировка за период сканирования. Для минимизации эффектов, связанных с этим, приходится выполнять довольно короткие времена сканирования, но в результате уменьшается отношение сигнал/шум, увеличивается амплитуда считывающего градиента. Поэтому однокадровая EPI обладает тенденцией ограничения кадра в максимальных размерах 34 на 128 пикселов.

Изображение проводящих путей мозга, получено с помощью диффузионно-тензорной МРТ

Ангиография

МР-ангиография (МРА) представляет собой метод МРТ, чувствительный к движению жидкости и не требует введения контрастных препаратов, т.к. по сути кровь используется как внутреннее контрастирующее вещество. Для отображения потоков жидкостей используют фазо-контрастные (PC) и время-пролетные методы (TOF). Оба метода получают изображения светлой крови, однако на основе TOF разработан метод «темной крови», который используется в местах с высокой турбулентностью, к примеру, для оценки стенозов.

Время-пролетная МРА использует преимущество контраста между протекающей полностью намагниченной кровью и МР-насыщенными соседними тканями. При реализации данного метода используется создание тонких слоев при помощи быстрой GRE-последовательности. Кровь, протекающая перпендикулярно срезу или имеющая перпендикулярную к нему компоненту скорости, дает сильный сигнал.

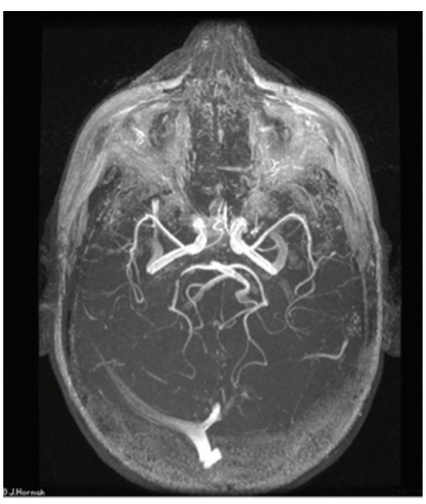

Фазо-контрастная МРТ использует сдвиг по фазе, возникающий при перемещении спинов в присутствии изображающего градиента. Преимуществом метода является его чувствительность к скорости движения ликвора или крови. Слабый градиент позволяет выявлять быстрые потоки, а сильный – медленные течения. Величина фазового сдвига зависит от временного интервала между градиентами, от их выбора и от скорости течения, благодаря этим параметрам можно вычислить скорость движения крови.

Структуры сосудов, которые получаются на МРА-изображениях, дают сигнал яркой интенсивности. Для селекции всех ярких пикселов на параллельных 2-D спезах и 3-D-подобъемах, проекции их на одно изображение используется алгоритм проекции максимальной интенсивности, при котором на окончательное изображение проектируются только самые яркие пикселы. При темнокровной МРА выполняется обратная процедура – выбираются пикселы с минимальной интенсивностью, и создается ангиограмма с темной кровью.

Функциональная МРТ

Метод представляет собой разновидность МРТ и проводится для определения активации определенного участка головного мозга во время нормального его функционирования при воздействии различными физическими факторами или при патологиях.

Сутью метода является усиление кровотока при работе определенных отделов головного мозга. В процессе проведения функциональной МРТ пациент выполняет различные задания, при этом регистрируются соответствующие участки мозга с повышенным кровотоком, полученные их изображения накладываются на обычную томограмму головного мозга.

Данный метод применяют в нейрохирургии, нейхопсихологии, радиологии, для выявления очагов эпилепсии, новообразований и пр.

Диффузионно-тензорная МРТ

Этот метод определяет направление и тензор (силу) диффузии молекул воды в тканях: клетках, сосудах, нервных волокнах. Метод не требует использования контрастного вещества и поэтому абсолютно безопасен. На основе полученных в ходе томографии данных строят карты диффузии. Данный метод хорошо подходит для

Только в Медицинском Di Стационаре впервые в области внедрен **новый эффективный метод лечения болевого синдрома при заболевании позвоночника: остеохондрозе, спондилезе, спондилоартрозе**



Суть метода состоит в избирательном воздействии на чувствительные нервы, ответственные за возникновение боли при помощи радиочастотного генератора COSMAN G4

Преимущества:

- Процедура выполняется ОДИН раз
- Обезболивающий эффект длится БОЛЕЕ 3 ЛЕТ
- Для выполнения процедуры пациент ГОСПИТАЛИЗИРУЕТСЯ НА 1 ДЕНЬ
- Выполнение процедуры НЕ ТРЕБУЕТ НАРКОЗА
- Лечеие ПРОТРУЗИЙ межпозвоночных дисков без операций

ДЕНЬ ОТКРЫТЫХ ДВЕРЕЙ

Безоперационное лечение болей в спине

9 и 23 октября 2019 года
г. Саратов

9 и 23 октября 2019 года
г. Энгельс

БЕСПЛАТНО
консультирует врач нейрохирург
Шилов Олег Михайлович

Консультация осуществляется по предварительной записи

Телефон единой информационной службы 51-22-51

исследования ЦНС, позволяет хорошо визуализировать проводящие структуры мозга. Тензорную МРТ иногда называют трактографией.

Гистеросальпингография

Гистеросальпингография - это рентгенологическое обследование, показания для которого – бесплодие, спаечный процесс в малом тазу, подозрение на врожденные пороки развития женских половых органов, подозрение на наличие доброкачественных и злокачественных опухолей в матке и придатках.

Классический метод гистеросальпингографии проводится введением контрастного вещества в полость матки и маточных труб для определения их проходимости и наличия заболеваний. При диагностике бесплодия врач может выбирать, что лучше - гистеросальпингография или диагностическая лапароскопия и часто выбирает первую из-за малой травматичности процедуры.

Гистеросальпингография не проводится под наркозом и не требует местного обезболивания.

Заключение

Основой прогресса современной диагностики (МРТ) является развитие цифровых технологий, обеспечивающих возможность математической обработки изображений (например, создание многоплоскостных и трехмерных реконструкций), компьютерного моделирования хирургических вмешательств, получения функциональной информации (например, картирование коры головного мозга). Основное технологическое совершенствование современной МРТ состоит в постоянном увеличении скорости томографии, дальнейшей специализации обследований и развитии программ компьютерной обработки изображений.

В значительной части случаев МРТ заменила собой целый ряд ранее использовавшихся методик. Несмотря на высокую стоимость МР-обследования, присущие этому методу оптимальное соотношение стоимость/эффективность и высокая клиническая значимость – при правильно выбранных показаниях к исследованию – определяют продолжающееся бурное развитие и распространение МРТ.

14 ИНТЕРЕСНЫХ ФАКТОВ ИЗ МИРА МЕДИЦИНЫ

1.Так же, как и отпечатки ваших пальцев, отпечаток языка является уникальным.

2.Мозг более активен в ночное время суток, чем в дневное.

3. Если собрать все бактерии, живущие в кишечнике, то можно наполнить кофейную чашку.

4. Сотрудники бюро ритуальных услуг сообщают о том, что трупы теперь разлагаются не так быстро, как раньше. Причина в том, что в пище, которую едят современные люди, слишком много консервантов, и именно они предохраняют тела умерших от быстрого разложения.

5. Волосы на лице растут намного быстрее, чем на других частях тела, и это объясняет, почему щетина у мужчин появляется уже через 5 часов.

6. Человеческий мозг способен хранить до 4 терабайт информации.

7. Кислота, содержащаяся в желудке и помогающая переваривать пищу, сильна настолько, что в ней может раствориться даже лезвие для бритвы!

8. Сердце женщины бьется быстрее, чем сердце мужчины, за счет меньшего пространства для нагнетания крови.

9. Внутренняя оболочка желудка обновляется каждые 3-4 дня. Если бы этого не происходило, желудок бы переварил сам себя. Те, у кого когда-либо была язва желудка, знают, насколько это больно.

10. Левое легкое меньше правого. Таким образом создается пространство, в котором размещается сердце.

11. За всю жизнь организм производит столько слюны, что ею можно заполнить 2 плавательных бассейна.

12. Женщины лучше чувствуют запахи, чем мужчины.

13. Каждый человек имеет свой уникальный запах. Исключение из правила – одно яйцевые близнецы.

14. Люди, которые смеются чаще, имеют более крепкое здоровье. Больше всего в этом преуспели дети в возрасте 6 лет, так как они смеются примерно 300 раз в день. Для сравнения: взрослые смеются всего 15-100 раз в день.

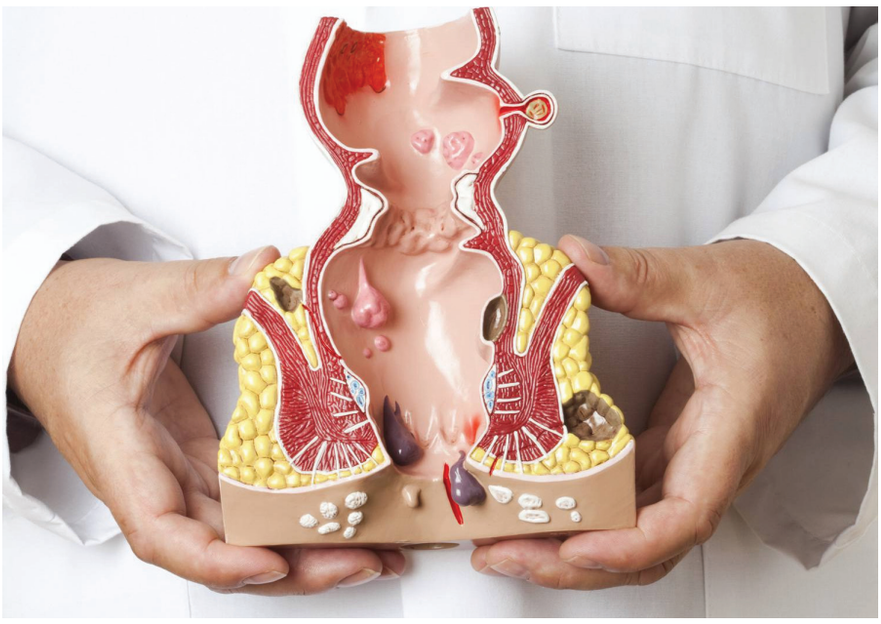

Врач, которого не нужно бояться

В последнее время количество заболевших онкологическими заболеваниями стремительно растет. В России ежегодно регистрируется более 60 тысяч новых случаев рака толстой и прямой кишки. Кроме того, это заболевание вышло в нашей стране на второе место по уровню смертности среди онкологических заболеваний. О том, как обнаружить рак, и что ему готова противопоставить современная медицина, рассказала проктолог, хирург-онколог, кандидат медицинских наук, ассистент кафедры факультетской хирургии и онкологии ГОУ ВПО «Саратовский ГМУ им. В.И. Разумовского Росздрава» Анастасия Золотько.

Золотько Анастасия Евгеньевна

Врач-колопроктолог, врач-онколог, врач-хирург

- Анастасия Евгеньевна, неужели действительно колоректальный рак стал так распространен?

- Колоректальный рак — это официальное название рака толстой и прямой кишки.15 лет назад об этом заболевании фактически никто не слышал. Оно встречалось настолько редко, что нас, тогда еще студентов СГМУ, снимали с лекций по щитовидной железе, чтобы показать пациента с раком кишечника, потому что больше мы могли подобный случай не увидеть. Или другой пример: в 30-коечном проктологическом отделении обычной больницы 25 человек лежали с геморроем и еще несколько с чем-то «непонятным». В настоящий момент ситуация поменялась кардинально: в отделениях проктологии 25 человек – это онкобольные, а пять – это больные с неонкологическими заболеваниями кишечника.

- С чем это связано?

- Наверное, если бы был четкий ответ на этот вопрос, мы бы уже нашли выход и начали радикально бороться с раком. Причина данного вида

ГЕНЕТИЧЕСКИЕ ИССЛЕДОВАНИЯ



- **Дают возможность врачам определить предрасположенность пациента к наследственным заболеваниям, что в дальнейшем позволяет разработать план лечения.**
- **Установить предрасположенность к наследственным заболеваниям:** остеопороз, рак молочной железы и яичников, сахарный диабет (I и II типа), артериальная гипертензия, сердечно — сосудистой системы, синдром Жильбера, атеросклероз, тромбофилия, патология свертываемости крови
- **Предоставить полную информацию врачу акушер — гинекологу о пациентки, которая планирует беременность:** невынашивание, нарушение плацентарного кровообращения, задержка внутриутробного развития, порока развития плода
- **Определить эффективность и чувствительность лекарственных препаратов**
- **Помочь определить дальнейшую тактику лечения вирусного гепатита С**
- Генетические исследования позволяют **выбрать направление в спорте,** что позволит избежать получения различных травм и несколько лет напрасных тренировок.

medical genomics

ДНК АНАЛИЗЫ

БЫСТРО НАДЕЖНО КОНФИДЕНЦИАЛЬНО



На сегодняшний день Медицинский Di центр проводит анализ ДНК с точностью 99,9% на:

- **установление отцовства,**
- **установление материнства,**
- **установление родства:**
  - Дядя/тетя – племянник/племянница
  - Бабушка/дедушка – внук/внучка
  - Родной/сводный брат/сестра

Представитель в Саратовской области:

МЕДИЦИНСКИЙ Di ЦЕНТР

г. САРАТОВ ул. Московская, 23
г. ЭНГЕЛЬС ул. М. Горького, 26

Телефон единой информационной службы 51-22-51

рака, как и многих других онкозаболеваний, до сих пор неясна.

В большинстве случаев зарождение и развитие опухоли происходит из полипов, доброкачественных образований. Попросту - это как родинка. У всех у нас имеются родинки, но, если будет какое-то повреждающее воздействие, может появиться меланома. И с точки зрения лечения полипов к ним тоже можно относиться, как к родинкам: пришли к доктору, прижгли – и никакого риска нет.

- Но всё же есть какая-то группа риска?

- По сути, в нее сегодня может войти каждый. Дело в том, что с 90-х годов прошлого века у нас радикально изменился пищевой рацион. В любом блюде попадаются продукты, содержащие пищевые стабилизаторы, добавки. Мало того, ритм жизни стал более интенсивным: люди с утра встали, позавтракать не успели, пообедать забыли, прибежали домой, вспомнили, что не ели и опрокинули в себя тазик салата на ночь. А как ни крути, наш организм, в том числе и работа пищеварительного тракта, подвержен биоритмам.

Неправильное питание, отсутствие режима, ненормальный ритм жизни, плюс вредные привычки, лишний вес – все это является основными факторами риска для развития колоректального рака.

- То есть возраст человека тут не играет роли?

- Раньше колоректальный рак действительно считался болезнью пожилых людей. Сейчас это заболевание молодеет, и сегодня он встречается и у людей в 20 и 30 лет! Обнаружить его нелегко. На ранних стадиях он никак не проявляется! Но даже несмотря на это, колоректальный рак на 95 процентов профилактируемое заболевание! То есть ЕСЛИ ПРОСТО РАЗ В ГОД ХОДИТЬ К ДОКТОРУ, РАКА РЕАЛЬНО МОЖНО ИЗБЕЖАТЬ!

У нас на постсоветском пространстве в менталитете привито, что женщине надо раз в год посещать гинеколога. Без флюорографии вообще на работу не устроишься. Мы, проктологи, ждем, когда же будут организующие приказы, которые введут регулярный осмотр проктолога. Просто рекомендовать "страшную" колоноскопию (осмотр всего кишечника длинной гибкой трубой, вводимой через задний проход) раз пять лет не работает.

- Для многих проктолог - это «очень страшный» доктор!

-Страшно только перед врачебным кабинетом! На самом деле сейчас такое оборудование, которое позволяет осмотреть пациента максимально деликатно и безболезненно.

- Железными трубочками - и безболезненно?

- Подождите. Железные трубочки, диаметром 35 мм, как вы говорите, были в арсенале проктологов до 2000-х годов. Этот сформированный страх и привел к тому, что люди идут к проктологу только, когда заболит. Хорошо, если это заболит геморрой. Потому что, если заболит рак (а он, как известно, не болит), речь, скорее всего, уже идет о метастазировании или уже о прорастании опухоли - в таком случае доктор не поможет.

Еще раз повторюсь: бояться надо не доктора, а болезнь!

- Как часто надо ходить к проктологу и делать всякого рода исследования?

- После 40 лет необходимо раз в год ходить к проктологу для осмотра прямой кишки (аноскопия и ректороманоскопия) и раз в пять лет делать колоноскопию. Обследование у проктолога делается современными пластиковыми тубусами, которые позволяет безболезненно и точно осмотреть как прямую кишку, так и нижний отдел сигмовидной кишки, до 35 см. Надо отметить, что у нас в клинике используется оборудование экспертного класса ведущих европейских производителей. Оно имеет высокое разрешение изображения и большую подвижность, что позволяет не пропустить патологию органа.

Если надо, современное оборудование позволяет врачу во время проведения исследования сразу проводить биопсию – брать на гистологический анализ небольшой кусочек тканей. Теперь не надо ехать в Израиль или Германию. Все есть в Саратове!

- Я слышала, что существуют еще и какие-то тесты?

- Да, этот метод исследования называется тест на скрытую кровь. Как правило, кровь не видно в кале, и человек узнает об этих проявлениях уже на поздних стадиях.

Тест пройти легко, а результат можно узнать сразу. Если результат теста положительный, то это прямое показание посетить в ближайшее время проктолога. Это не означает, что у человека обязательно должен быть колоректальный рак. Это означает только то, что есть какая-то патология, и она требует квалифицированной врачебной помощи. Помните: при регулярной и своевременной диагностике 9 из 10 пациентов полностью выздоравливают. Большинство пациентов можно не только спасти от этого смертельного заболевания, но и не допустить его появления.

Поэтому если вы всё еще боитесь колопроктологов - пройдите тест на скрытую кровь.

Берегите своё здоровье и здоровье своих близких - обращайтесь к профессионалам!

МЕДИЦИНСКИЙ СТАЦИОНАР

День открытых дверей

«Суставы больше не болят»

1 и 19 октября 2019 года
г. Саратов

10 и 31 октября 2019 года
г. Энгельс

Вас ждет бесплатная консультация врача

ТРАВМАТОЛОГА-ОРТОПЕДА

Консультация осуществляется по предварительной записи

Телефоны единой справочной службы

в Саратове: (8452) 33-82-96, в Энгельсе: (8452) 51-22-51

Хорошая новость
для наших клиентов клиники

«Медицинский Di Стационар» по адресу г. Энгельс, ул. Горького, 26А!

Предоставляется рассрочка на срок 6 месяцев без первоначального взноса и переплат, на все виды оперативных вмешательств!

Рассрочку предоставляет Банк Хоум-кредит (ООО ХКФ Банк). Ежемесячная выплата без комиссии.

Услугой могут воспользоваться пациенты от 18 до 75 лет.

Узнать подробности предоставления рассрочки платежа вы можете позвонив **по единому телефону в Саратове и Энгельсе: 51-22-51**

МЕДИЦИНСКИЙ ЦЕНТР

каждое воскресенье

СКИДКА

на ВСЕ услуги

20%

Сроки проведения акции уточняйте у администраторов клиники

Виды аппаратов МРТ в Медицинском Di центре

В отделение лучевой диагностики Медицинского Di Центра можно сделать МРТ на аппаратах с современной магнитно-резонансной томографической системой Philips Achieva 1.5T и аппаратом открытого типа HITACHI APERTO. Каждый из этих аппаратов имеет свои плюсы и определенные возможности с которыми мы хотели бы вас ознакомить.

МРТ в Саратове

МРТ система Achieva 1.5T установленная в Саратове представляет поколение МР-сканеров с высокой напряженностью поля. Сканер спроектирован с применением уникальной технологии Philips Freedom Technology, что позволяет выполнять разнообразные исследования: от визуализации центральной нервной системы, опорно-двигательного аппарата и абдоминальной области до функциональных и кардио исследований, контрастной ангиографии и спектроскопической визуализаци.

- Система высокоскоростной постройки динамических изображений тела.
- Исследования молочных желёз с визуализацией имплантов, для более точной постановки диагноза и проведение профилактики заболеваний.
- 3D-оценки различных аномальных отклонений кровообращения головного мозга и выполнение фазово-контрастной ангиографии.
- Визуализации только вен или артерий и высококачественное разрешение при исследовании сосудов.
- Полной спектр ортопедических исследований, изображение всего позвоночного столба и головного мозга без видимых переходов от одного поля к другому, визуализация костных гематом.
- Визуализации брюшной полости и тазовой области высочайшего разрешения.
- Положение пациента может быть произвольным, и как следствие отсутствует необходимость в точной укладке пациента в соответствии с геометрическими осями.
- Предусмотрен полный пакет специализированных протоколов для МРТ исследования детей.

Широкий выбор градиентных систем, большое число катушек и специализированных клинических пакетов на консоли и рабочей станции позволяет сконфигурировать решение, отвечающее бюджету и потребностям клиники. МРТ аппарат в Саратове обеспечивает бескомпромиссное качество в таких случаях, как визуализации большой брюшной области и визуализации грудной клетки, однородном полном затенении жировой ткани всего тела и последовательной визуализации вне центра, через всех пациентов.

МРТ в Энгельсе

МРТ аппарат в Энгельсе — это Hitachi APERTO это самая технологически совершенная разработка из магнитно-резонансных томографов (МРТ) с постоянными магнитами, выпускаемых компанией Hitachi.

Эта система МРТ аппарата открытого типа в Энгельсе, позволяет получить исключительно высокое качество изображений. Гентри имеет конструкцию с одной опорой. Открытость магнита достигает 320 градусов. Открытая конструкция позволяет перемещать стол пациента внутри гентри на 300 мм в поперечном направлении независимо от выбранного положения стола.

МРТ открытого типа имеет ряд иных преимуществ, таких как:

- Постоянный магнит с вертикальным магнитным полем 0,4 Т, что является рекордным для данного типа магнитов в отрасли.
- Горизонтальная открытая часть в аппарате МРТ обеспечивает максимальный комфорт для пациента и исключает клаустрофобию
- Имеет самую сжатую в отрасли границу распространения магнитного поля в поэтому поле не выходит за пределы помещения МРТ.
- Уровень шума в системе «APERTO» составляет 0,3 дБ и является наиболее низким в отрасли
- Стол пациента в аппарате МРТ полностью автоматически перемещает деку с пациентом как в продольном, так и поперечном направлениях, что исключает обязательное приведении пациента в неудобную и порой даже болезненную позу, чтобы исследуемая область помещалась в изоцентре магнита.

Реализована возможность проведения исследований с использованием сверхбыстрых импульсных последовательностей, таких как однокадровая эхопланарная томография и однокадровое быстрое спин-эхо, что позволяет получать изображения, свободные от артефактов, вызванных непроизвольными движениями пациентов, а также избежать анестезии детей.

Виды аппаратов КТ в Медицинском Di центре

Компьютерная томография (КТ, МСКТ) — метод лучевой диагностики, который заключается в послойном исследовании тела человека с помощью рентгеновских лучей с возможностью последующего построения многоплоскостных, в том числе 3D-изображений.

На сегодняшний день, данный метод стал одним из основных в диагностике большинства заболеваний и широко применяется как в случае первичной, так и в уточняющей диагностики. Одним из главных преимуществ компьютерной томографии является быстрота проведения исследования и возможность единовременного сканирования больших анатомических областей.

Медицинский Di Центр имеет в распоряжении отделение лучевой диагностики, оснащенной компьютерным томографом SIEMENS SOMATOM Emotion 6, установленным в Энгельсе, ул. Горького, д 26. В Саратове на Московской, 23 в настоящий момент производятся работы по установке и запуску современного компьютерного томографа General Electric LIGHTSPEED 16.

В Медицинском Di Центре Вы можете пройти нижеследующие виды компьютерной томографии:

- КТ головного мозга
- КТ гипофиза (турецкое седло)
- КТ височных костей
- КТ орбит
- КТ придаточных пазух носа
- КТ мягких тканей
- КТ органов брюшной полости (поджелудочной железы, печени, селезенки)
- КТ органов малого таза
- КТ шейного отдела позвоночника
- КТ межпозвонковых дисков
- КТ посегментные исследования грудного и поясничного отделов позвоночника
- КТ забрюшинного пространства (почек, надпочечников)
- КТ легких
- КТ костной системы
- КТ суставов.

Профессиональные квалифицированные сотрудники Медицинского Di Центра относятся к своей работе и пациентам особо внимательно и ответственно, что позволяет им не только выслушать беспокоящие пациента проблемы и собрать необходимый анамнез, но также заключить характер самого заболевания и необходимые методы лечения.

Рентгенография в Медицинском

Di центре

Рентгенография — это базовый метод медицинской диагностики, основанный на использовании рентгеновских лучей. Лучевая нагрузка во время исследования не несет какой-либо опасности для здоровья человека, но предполагает некоторое ограничение в частоте его применения.

Рентгенография делится на обзорную, дающую представление о какой-либо области тела (чаще всего проводится обзорная рентгенография органов грудной клетки) и прицельную, дающую более подробную информацию о работе определенного органа или его структуре.

Снимок, получаемый в результате проведения рентгенографии, называется рентгенограммой. Результаты рентгенодиагностики используются для постановки диагноза во всех отраслях клинической медицины, рентгенодиагностика входит в базовый уровень медицинской диагностики у детей и взрослых.

Медицинский Di Центр в г. Энгельс располагает современным диагностическим комплексом ITALRAY Clinodigit, позволяющим выполнять все виды цифровой рентгенодиагностики. Некоторые виды рентгенографии, не требующие специальной подготовки, можно провести в день посещения клиники.

Врачи-рентгенологи Медицинского Di Центра настоящие профессионалы, обладающие огромным практическим опытом, виртуозно воплощающие на практике новейшие разработки в данной области.

Рентгеноскопия (рентгеновское просвечивание) — метод рентгенологического исследования, при котором изображение объекта получают на экране монитора.

Главным преимуществом рентгеноскопии перед рентгенографией является то, что исследования проводятся в реальном времени. Это позволяет оценить не только структуру органа, но и его смещаемость, сократимость или растяжимость, прохождение контрастного вещества, наполняемость.

Метод также позволяет достаточно быстро оценить локализацию некоторых изменений.

Рентгеноскопия позволяет проводить следующие исследования:
- рентгеноскопию пищевода
- рентгеноскопию желудка
- рентгеноскопию органов грудной клетки
- рентгеноскопию органов брюшной полости
- пассаж бария по кишечнику
- фистулографию
- ирригоскопию.

Записаться на прием можно позвонив в наш колл-центр по номеру телефона: 51–22–51 или заполнив форму на сайте www.di-center.ru

Маммография в Медицинском Di Центре

Маммография — раздел медицинской диагностики, занимающийся неинвазивным исследованием молочной железы, преимущественно женской.

Маммография позволяет диагностировать любые изменения в ткани молочной железы на ранних стадиях, сокращая при этом риск смертности от рака на 25 — 30% и более. Каждая женщина после 40 лет должна ежегодно проходить маммографическое исследование, либо с более раннего возраста, если у нее имеется повышенный риск развития рака молочной железы.

В нашем Медицинском Ди Стационаре в г. Энгельс установлен цифровой маммограф IMS GIOTTIO IMAGE.

С ним процедура проводится довольно быстро, занимая не более 5 — 10 минут, при этом сопровождаясь незначительным дискомфортом. Отметим то, что маммография — это рентгеновский метод диагностики, доза радиации при этом довольно низкая.

Если у Вас отмечается повышенная плотность молочных желез, либо Вы моложе 50 лет, рекомендуется проводить цифровую маммографию. Если у Вас имеются результаты прошлых маммографий, возьмите их с собой для того, чтобы врач мог провести сравнение и оценить изменения. Убедитесь в том, что врач, направивший Вас на маммографию, подробно указал в нем результаты обследования до маммографии.

ТРАВМПУНКТ

РАБОТАЕТ 08.00-20.00

Травмпункт Медицинского Di центра

В платной травматологии **«Медицинского Ди центра» в Энгельсе на ул. М. Горького 26А,** работают только профессионалы своего дела, врачи, всегда готовые к неожиданным и нестандартным ситуациям, готовые сделать все для того, чтобы пациент вышел из стен клиники совершенно здоровым. Наш травмпункт находится в ряду лучших травмпунктов в Поволжье!

Адреса и контакты Медицинского Di центра

МЕДИЦИНСКИЙ Di СТАЦИОНАР

- г. Саратов, ул. Московская, дом 23
  Телефон: +7 (8452) 33–82–96,
  +7 (8452) 28-26-93
- г. Энгельс, ул. М. Горького, дом 26
  Телефон: +7 (8453) 51-22-51

МЕДИЦИНСКИЙ Di ЦЕНТР

- г. Саратов, ул. им. Оржевского В.И., дом 1
  Телефон: +7 (8452) 39-82-82
- г. Саратов, ул. Московская, дом 23
  Телефон: +7 (8452) 33–82–96,
  +7 (8452) 51-22-51
- г. Энгельс, ул. М. Горького, дом 26
  Телефон: +7 (8453) 51-22-51
- г. Саратов, Проспект Энтузиастов, дом 34/40
  Телефон: +7 (8452) 94-89-85
- Саратов, ул. Б. Садовая, дом 98
  Телефон: +7 (8452) 56-49-02
- г. Саратов, Проспект 50 лет Октября, дом 87
  Телефон: +7 (8452) 66-27-65
- г. Саратов, Проспект Строителей, дом 19
  Телефон: +7 (8452) 45-24-27
- г. Саратов, ул. Чехова, дом 12/36,
  Телефон: +7 (8452)74-67-50
- г. Балашов, ул. 30 лет Победы, дом 156
  Телефон: +7 (84545) 4-93-06
- г. Балаково, ул. Минская, дом 21
  Телефон: +7 (8453) 62-00-73
- г. Маркс, пр-т Ленина, дом 34Г
  Телефон: +7 (84567) 5-91-06
- г. Камышин, ул. Пролетарская, дом 55
  Телефон: +7(84457)5-11-55

ДЕТСКИЙ Di ЦЕНТР

- г. Энгельс, ул. М. Горького, дом 26
  Телефон: +7 (8453) 51-22-51
- г. Саратов, ул. им. Оржевского В.И., дом 1
  Телефон: +7 (8452) 39-75-74

МЕДИЦИНСКИЙ Di МОБИЛЬ

- г. Саратов, ул. Московская, дом 23
  Телефон: +7 (8452) 23-39-36
- г. Энгельс, Проспект Строителей, дом 20
  Телефон: +7 (8453) 75-90-30

В “Медицинском Di Центре” действует накопительная система скидок на лабораторную диагностику

Уважаемые пациенты!

Мы рады предложить Вам БЕСПЛАТНО оформить накопительный дисконт «Лабораторная карта». Вы, Ваши родственники и друзья, по единой карте можете получать скидку на все видылабораторной диагностики в сети клиник «Медицинский Di Центр» от 5% до 50%

www.di-center.ru