Медицинский вестник

№ 87 от 15 декабря 2017 года

Актуальные вопросы проктологии

Главные события в Медицинском Di центре

2, 9, 16 и 23 декабря 2017 года состоится прием врачами Медицинского Di Центра для жителей города Балашова в филиале по адресу: ул. Софинского, 11. Записаться на консультацию можно по телефону: (84545) 4-10-13- регистратура Медицинского Di Центра в г. Балашове.

9 декабря 2017 года состоится прием врачами Медицинского Di Центра для жителей г.Балаково в филиале по адресу: ул. Минская, 21. Записаться на консультацию можно по телефону: (8453) 62-00-73 – регистратура Медицинского Di Центра в г. Балаково.

9 и 23 декабря 2017 года состоится прием врачами Медицинского Di Центра для жителей города Маркс в филиале по адресу: пр-т Ленина, 34 «Г». Записаться на консультацию можно по телефону: (84567) 5-91-06 – регистратура Медицинского Di Центра.

2, 6, 9, 13, 16, 20, 23 и 27 декабря 2017 года состоится прием врачами Медицинского Di Центра для жителей города Камышин в филиале по адресу: ул.Пролетарская, 55. Записаться на консультацию можно по телефону: (84457) 5-11-55 – регистратура Медицинского Di Центра.

Депутаты утвердили новый состав Общественного совета при Саратовской областной Думе

18 октября 2017 года в Саратовской областной думе прошло заседание комитета по культуре, общественным отношениям и информационной политике под председательством Аллы Лосиной (фракция «Единая Россия») депутаты обсудили вопрос о кандидатурах в состав Общественного совета при Саратовской областной Думе Региональные парламентарии приняли постановление, которым в состав Общественного совета при Саратовской областной Думе включён Шмеркевич Александр Борисович – член Саратовской региональной общественной организации по содействию в реализации программ поддержки пациентов «Право на здоровье».

Шмеркевич Александр Борисович, президент компаний под брендом «Медицинский Di Центр», врач в четвертом поколении, выпускник факультета педиатрии Саратовского Медицинского Института, врач высшей категории, кандидат медицинских наук. Награжден почетными грамотами Министерства Здравоохранения России и Саратовской области. Отличник здравоохранения РФ. Лауреат различных международных конкурсов.

Для справки:

Общественный совет является совещательно-консультативным органом при Саратовской областной Думе, обеспечивающим взаимодействие законодательного (представительного) органа государственной власти области с негосударственными некоммерческими организациями.

Целями деятельности Общественного совета являются:

- представление в Саратовской областной Думе интересов различных групп населения области через негосударственные некоммерческие организации, входящие в Общественный совет;
- развитие общественной инициативы и становление гражданского общества в области.

Общественный совет возглавляет Председатель Саратовской областной Думы Иван Георгиевич Кузьмин. Всего в состав совета входит 45 человек.

Медицинский Di центр обеспечивает современный уровень лабораторных исследований

В Медицинском Di центре первостепенное внимание уделяется лабораторным исследованиям.

Для большинства людей лабораторные исследования остаются невидимой стороной медицины. Тем не менее, 60-70%, а по некоторым оценкам, до 80% всех медицинских решений принимаются по результатам клинико-лабораторных исследований - от установления диагноза до выбора терапии и определения прогноза. С помощью лабораторных данных, позволяющих осветить процессы внутри организма, все медицинские мероприятия (выявление причин появляющихся симптомов, разработку плана обследования и лечения, наблюдение за эффективностью терапии) врач сможет проводить более уверенно. Лаборатории клиники оснащены новым оборудованием последнего поколения, дающим возможность получать точные результаты в кратчайшие сроки. Например, необходимо сделать общий анализ крови, где готовый результат будет уже через 30 минут. Таких примеров может быть огромное количество, Медицинский Di центр проводит более 2000 видов анализов.

Производится компьютерная регистрация и выдача анализов, что полностью исключает неточности и утерю данных. Все приборы автоматизированы. Ими управляют высококвалифицированные опытные специалисты. Успех и многолетний опыт работы Di центра базируется на наличии в нем слаженно работающего коллектива, ставящего перед собой единые цели.

Главное преимущество лабораторных анализов в Медицинском Di центре - современный подход к медицинскому обслуживанию. Пациентов ждёт внимательный и предупредительный сервис, отсутствие очередей, быстрое решение всех вопросов.

Современный пациент не будет терпеть грубости и долго стоять под дверью. Такие обстоятельства не способствуют качественному лечению. В Медицинском Di центре созданы предельно комфортные условия. Пациентам, нуждающимся в комплексном обследовании, не придется обращаться в различные медицинские учреждения. Получить подробные результаты анализов, вне зависимости от их сложности, можно в лаборатории Di центра.

Более подробную информацию сможет узнать каждый желающий по телефонам в Саратове 8(8452) 51–22–51, в Энгельсе 8(8453) 51–22–51.

РАСПИСАНИЕ НА ДЕКАБРЬ

5 декабря 12.30	МРТ диагностика эндометриоза	**Панюков В.А –** Врач МРТ
7 декабря 12.30	Нарушение сна у детей	**Забрудская О.С. –** Врач невролог, педиатр Детского Ди Центра
12 декабря 12.30	Атеросклероз. Лечение. Профилактика.	**Кантолинский Д.Е –** Сердечно-сосудистый хирург
14 декабря 12.30	МРТ диагностика заболеваний печени	**Панюков В.А –** Врач МРТ
19 декабря 12.30	Ветряная оспа у детей. Клиника. Лечение. Профилактика.	**Рубан Е.Ю. –** Главный врач Детского Ді-центра – врач-педиатр
21 декабря 12.30	МРТ диагностика рассеянного склероза	**Панюков В.А –** Врач МРТ
26 декабря 12.30	Лечебная физкультура для взрослых и детей. Программы реабилитации	**Ерофеева Е.С. –** Заведующая отделением восстановительного лечения
28 декабря 12.30	Боль. Современные методы борьбы с ней	**Шилов О.М. –** Врач нейрохирург

Ссылку для просмотра можно получить на нашем официальном сайте www.di-center.ru

Геморроидальная болезнь

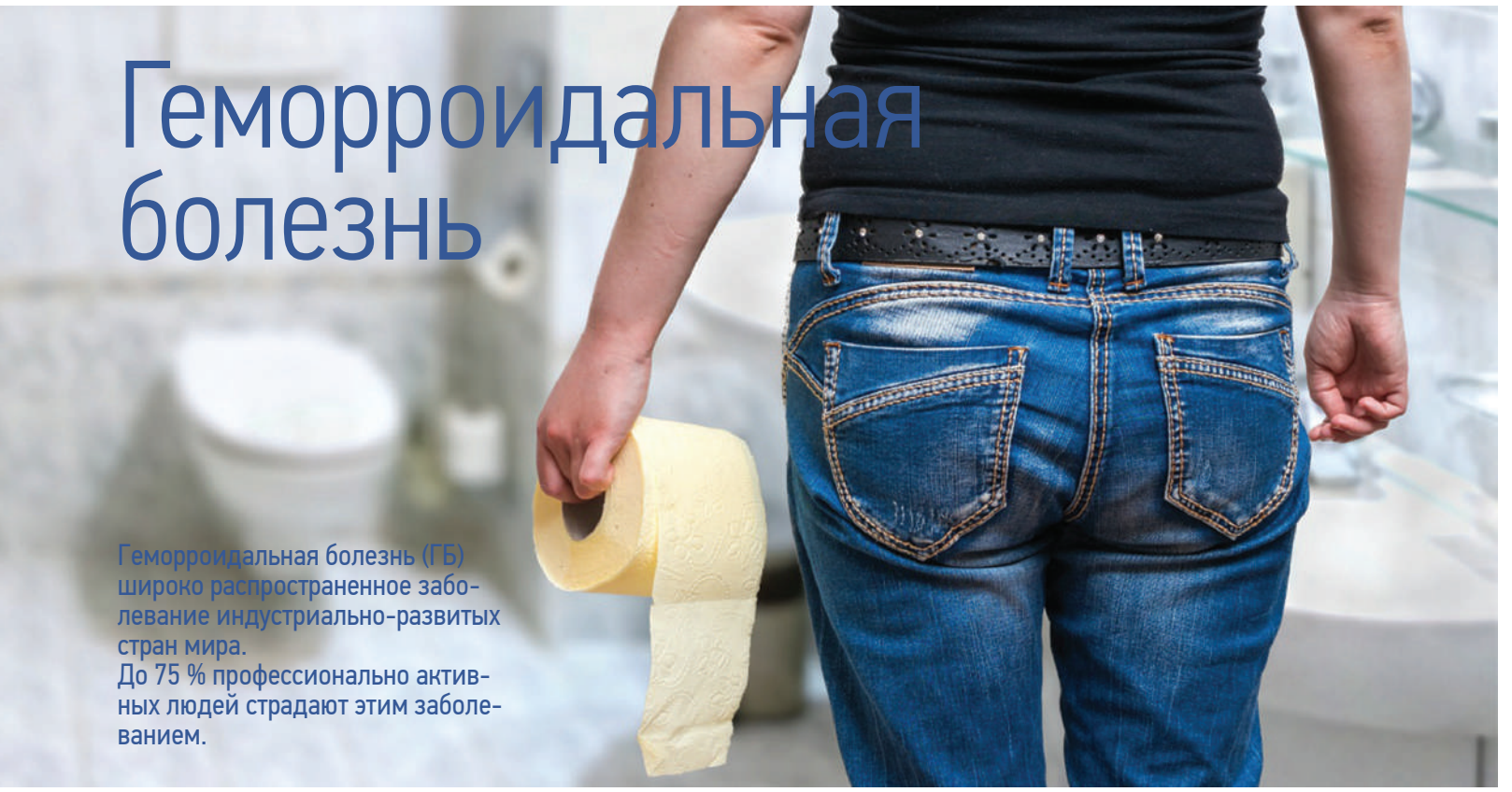

Геморроидальная болезнь (ГБ) широко распространенное заболевание индустриально-развитых стран мира.
До 75 % профессионально активных людей страдают этим заболеванием.

Геморрой встречается у людей всех возрастов, но у лиц моложе 30 лет встречается значительно реже, чем у лиц старше 30 лет. Наиболее часто заболевание встречается у пациентов в возрасте 30-60 лет, то есть у пациентов трудоспособного возраста. К неблагоприятным факторам, можно отнести сидячий образ жизни, неправильное питание (острая пища, малое потребление растительной клетчатки), запоры, поносы, беременность, злоупотребление алкоголем, сидячий образ жизни. Как правило, пациент боится обратиться к врачу с «деликатной проблемой», затягивает с обследованием и адекватным лечением, что приводит к прогрессированию заболевания и развитию осложнений. Кроме того , не следует забывать, что геморрой может прогрессировать из-за объемных образований органов брюшной полости и малого таза. Поэтому необходимо как можно раньше обращаться к специалисту-колопроктологу, который поставит правильный диагноз и выберет правильную тактику лечения.

Авраменко Андрей Владиславович

Врач-колопроктолог, врач-хирург

Геморроидальное сплетение – это нормальное анатомическое образование, которое присутствует у каждого человека. Основой геморроидального сплетения являются кавернозные образования (похожее на губку), которые располагаются в виде «подушек» циркулярно в анальном канале (внутренние узлы) и «подушек» под кожей вокруг анального отверстия (наружные узлы).

Геморроидальное сплетение участвует в герметизации заднего прохода и помогают удерживать газы и жидкие каловые массы. В момент прохождения каловых масс при опорожнении кишечника геморроидальное сплетение уменьшается и позволяет свободно освобождать прямую кишку. Проблемы возникают только, когда они становятся больше чем, должны, быть в норме.

Причиной увеличения геморроидальных узлов является нарушение кровообращения в кавернозных образованиях (отток крови по венозным сосудам не может постоянно быть адекватным обильному притоку крови по ветвям верхней прямокишечной артерии, что приводит к повышению давления в этой зоне) и дистрофические процессы в фиброзно-мышечном аппарате, удерживающем геморроидальные узлы в анальном канале. На основании данных цветного дуплексного ультразвукового сканирования установлено, что встречается от шести до двенадцати ветвей верхней прямокишечной артерии. Исследования aigner f (2004) показали, что у здоровых людей, не страдающих геморроем, диаметр артерий кровоснабжающих внутреннее геморроидальное сплетение имеет диаметр 0,3-0,6 мм, а пациентов страдающих геморроем, увеличивается в два и три раза доходя, до 3,6 мм. Если в момент опорожнения прямой кишки оказывается слишком большое давление, поддерживающий аппарат геморроидального сплетения (связка Паркса и мышца Трейца) растягивается, а в последующем разрывается и геморроидальное сплетение в виде узела начинает, выпадать из прямой кишки. Это признак называется «пролапс» или выпадение геморроидальных узлов. Выпадение узлов часто сопровождается выделением слизи или кровотечением разной степени из-за травматизации слизистой, зудом, болью, ощущением инородного тела, чувством неполного опорожнения кишечника.

Прогрессирование геморроидальной болезни приводит к постоянному выпадению внутренних геморроидальных узлов, которые приходится вправлять руками после каждого посещения туалета, а в некоторых случаях при обычной ходьбе. Как правило, либо постоянные кровотечения, которые приводят к анемии, либо постоянно выпадение геморроидальных узлов заставляет пациентов обращаться к врачу-колопроктологу. Кровотечение из прямой кишки это всегда тревожный признак. Прежде чем утверждать, что это геморроидальное кровотечение, необходимо провести необходимые обследования, которое позволит исключить все остальные причины кровотечения, особенно опухоли толстой кишки.

Заболевания, при которых возможны симптомы, напоминающие геморрой:

- Проктит (после облучения, инфекции и заболевания, передающиеся половым путем), болезнь крона, выпадение прямой кишки,
- выпадение гипертрофированного анального сосочка.
- Эндометриоз, переднее ректоцеле, ангиодисплазии, рак прямой и толстой кишки, рака анального канала, ворсинчатые опухоли прямой кишки.
- Острая и хроническая анальная трещина. Неспецифический язвенный колит. Свищи прямой кишки. Солитарная язва прямой кишки. Дивертикулярная болезнь.

Наиболее ранний признак геморроя, является выделение крови во время или после стула. Любое неполное обследование проктологического больного ведет к ошибочному диагнозу даже при таком, казалось бы, простом, заболевании, каким является геморрой.

Доктор, обследующий пациента с кровотечением из прямой кишки должен исключить заболевания желудочно-кишечного тракта, которые могут вызывать кровотечение, включая колоректальный рак.

Методы диагностики

Клиническое исследование

• (сбор анамнеза, осмотр, пальцевое исследование прямой кишки).

инструментальное обследование

- аноскопия;
- ректороманоскопия;
- колоноскопия

Инструментальное обследование.

Полноценное проктологическое исследование позволяет, не только правильно поставить диагноз, выбрать правильную лечебную тактику лечения, но и диагностировать сопутствующую патологию толстой кишки, в том числе бессимптомно протекающие опухоли прямой и толстой кишки.

Классификация геморроя.

по течение заболевания выделяют:

А. Хроническое.

Б. Острое.

по форме заболевания:

А. Внутренний.

Б. Наружный.

В. Комбинированный.

Хронический геморрой

Хроническое течение подразделено на четыре стадии.

1**-я стадия** клинически определяется выделением крови из заднего прохода без выпадения геморроидальных узлов. При первой стадии мышца подслизистого слоя прямой кишки и связочный аппарат изменены незначительно. Застой крови в кавернозных тельцах ведет к увеличению геморроидальных узлов, что вызывает незначительное нарушение функции фиброзно-мышечного каркаса, вследствие чего внутренние увеличенные геморроидальные узлы лишь выбухают в просвет анального канала и периодически кровоточат.

Клинически эта стадия проявляется кровотечением из узла, и определить ее можно только при аноскопии.

2-я стадия характеризуется выпадением узлов с самостоятельным вправлением в анальный канал (с кровотечением или без). При второй стадии в мышце и связочном аппарате продолжают развиваться дистрофические процессы. Под воздействием неблагоприятных факторов (запоры, длительное натуживание при дефекации, тяжелая физическая работа, беременность и др.) Происходит увеличение в размерах геморроидальных узлов. Поэтому в этой стадии, выпадающие внутренние геморроидальные узлы самостоятельно вправляются за счет сохранения эластичности фиброзно-мышечного каркаса.

Клинически эта стадия характеризуется выпадением геморроидальных узлов с самостоятельным их вправлением в анальный канал. Увеличение в размерах внутренних геморроидальных узлов приводит к истончению стенок слизистой оболочки геморроидального узла и геморроидальному кровотечению.

3-я стадия характеризуется периодическим выпадением узлов с необходимостью их ручного вправления в анальный канал (с кровотечением или без него). При третьей стадии геморроя мышца подслизистого слоя прямой кишки в большей степени утрачивает свою эластичность, в ней усиливаются дистрофические изменения, но она частично сохраняет свои функции. На этой стадии связочный аппарат только удерживает геморроидальные узлы в анальном канале, но выраженные дистрофические изменения не позволяют этой мышце полноценно сокращаться, а геморроидальным узлам самостоятельно вправляться в анальный канал.

Клинически эта стадия проявляется выпадением геморроидальных узлов и вправлением их в анальный канал только ручным пособием. Истончение слизистой оболочки увеличенных геморроидальных узлов приводит к периодическому кровотечению. При увеличении геморроидальных узлов продольная мышца подслизистого слоя прямой кишки и фиброзно-эластичный каркас геморроидальных узлов ещё сохраняет свои функции, но значительно утрачивает эластичность. Мышца становится истонченной, в ней усиливаются дистрофические изменения, отмечаются множественные разрывы мышцы. Поэтому в этой стадии заболевания геморроидальные узлы вправляются только с помощью ручного пособия.

4-я стадия характеризуется постоянным выпадением геморроидальных узлов вместе со слизистой оболочкой прямой кишки и невозможностью вправления в анальный канал (с кровотечением или без него). В четвертой стадии заболевания происходит разрушение связочно-мышечного аппарата анального канала, удерживающего геморроидальные узлы. В мышце происходит практически полное замещение мышечных эластичных клеток соединительной тканью.

В результате этих процессов происходит постоянное выпадение геморроидальных узлов с невозможностью их вправления в анальный канал.

Острый геморрой

Острый геморрой является осложнением хронического течения и подразделяется по выраженности тромбоза и воспаления на три степени.

- Первая степень - характеризуется развитием небольших болезненных образований тугоэластичной консистенции в перианальной области или в анальном канале. Кожа гиперемирована. Больные отмечают умеренные постоянные боли, дискомфорт, жжение и зуд, усиливающиеся после дефекации. Чаще встречается изолированное образование по типу перианальной гематомы.
- Вторая степень характеризуется значительным увеличением интенсивности болевого синдрома, уплотнение геморроидальных узлов и гиперемия перианальной области. Из-за выраженного болевого синдрома пальцевое исследование прямой кишки практически невозможно. Выражен спазм анального сфинктера. Клиника этой стадии достаточно характерна, но ее необходимо дифференцировать, прежде всего, с острым парапроктитом.
- Третья степень характеризуется воспалительным процессом, переходящем с геморроидальных узлов на окружающие ткани. Кожные покровы вокруг анального канала гиперемированы и инфильтрированы. Пальпация этой области резко болезненна, пальцевое исследование прямой кишки невозможно. Определяются ущемленные плотные образования с участками некроза, багрового или сине-багрового цвета,

В Медицинском Di стационаре внедрена современная малоинвазивная методика лечения геморроидальной болезни на аппарате Ангиодин-Прокто.

Метод используется в европейских клиниках с 2000 г., позволяет лечить внутренний геморрой на всех стадиях заболевания даже у пожилых ослабленных пациентов, когда применение других методов не эффективно, либо крайне рискованно и мучительно для больного.

В сравнении с другими методами лечения геморроидальной болезни, технология HAL-RAR обладает рядом преимуществ:

- Устраняет причину заболевания, (уменьшает патологический приток артериальной крови к внутреннему геморроидальному сплетению и фиксирует геморроидальный узел в физиологической позиции). Процедура однократная.
- Отсутствие ран
- Короткое время процедуры
- Возвращение к трудовой деятельности через 1-2 дня.
- Очень высокая эффективность метода во всем мире. Цена лечения не превышает затраты на лечение при классической геморроидэктомии. (Стоимость от 18 до 22 тыс.)
- Технология может использоваться при сочетанной патологии анального канала (трещины, свищи прямой кишки), у больных с тяжелой сопутствующей патологией, не позволявшей выполнить классическую геморроидэктомию
- Возможность местной анестезии

ТЕХНОЛОГИЯ HAL-RAR - ЕДИНСТВЕННАЯ МОЛОИНВАЗИВНАЯ ТЕХНОЛОГИЯ, ВОЗДЕЙСТВУЮЩАЯ НА ПРИЧИНЫ РАЗВИТИЯ ЗАБОЛЕВАНИЯ.

ДЕНЬ ОТКРЫТЫХ ДВЕРЕЙ

БЕЗОПЕРАЦИОННОЕ ЛЕЧЕНИЕ ГЕМОРРОЯ

Энгельс
8 и 21 декабря 2017 года

БЕСПЛАТНО консультирует врач **ПРОКТОЛОГ**

Авраменко
Андрей Владиславович

Консультация осуществляется по предварительной записи

Телефон единой информационной службы 51-22-51

расположенные по окружности заднего прохода, не вправляемые в анальный канал.

Методы лечения геморроидальной болезни.

1) методы консервативного лечения (медикаментозное лечение, диета и изменение стиля жизни)

2) методы малоинвазивного лечения

3) методы хирургического лечение

Диета и изменение образа жизни

В связи с тем, что затянувшаяся дефекация, обычно наблюдающаяся при запорах или поносах, приводит к возникновению геморроя, основной целью лечения становится уменьшение натуживания при дефекации. В большинстве случаев приходится бороться с запорами. Следует увеличить количество потребляемой жидкости и пищи богатой растительной клетчаткой (овощи и фрукты). Можно применять вещества, размягчающие стул. Во многих случаях оказывается достаточно изменения привычек, связанных с дефекацией. Многие люди используют туалет в качестве читального зала библиотеки. Зачастую совет сменить место для чтения оказывается решением проблемы. Простые слова: «вы же не используете библиотеку в качестве уборной – зачем же использовать уборную в качестве библиотеки?» иногда оказываются лучшим лечением. В большинстве случаев после установления источника кровотечения, диета и отказ от некоторых привычек — это все, что требуется для того, чтобы избавить больного от геморроя. Как правило, эти рекомендации помогают при I стадии заболевания. Медикаментозное лечение- венотоники, различные свечи и мази с обезболивающим ,спазмолитическим, противовоспалительным, улучшающим кровообращение эффектом.

Хирургические методы лечения

Геморроидэктомия

на протяжении многих десятилетий «золотым стандартом» лечения геморроя II - IV стадии заболевания, являлась геморроидэктомия.

Болевой синдром, длительный период заживления послеоперационных ран, относительно высокая частота ранних и поздних послеоперационных осложнений являются причинами длительного реабилитационного процесса после геморроидэктомии.

Геморроидопексия - операция лонга.

Суть операции заключается в проведении циркулярной резекции слизисто-подслизистого слоя нижнеампулярного отдела прямой кишки с использованием циркулярного сшивающего аппарата-геморроидальное сплетение подтягивается (выполняется лифтинг и мукопексия). По сравнению с геморроидэктомией болевой значительно ниже.

Возможные осложнения операции - Лонго:

- Ректовагинальный свищ,
- Ректоперитонеальный сепсис
- Внутрибрюшное кровотечение(aumann g. 2004, blous k, 2007)
- Тазовый сепсис, требующий колостомии, передней резекции прямой кишки(mccloud j.m.-2006).
- Тромбоз нижней полой вены -(nardelli, и соавт, 2006).

Малоинвазивные методики:

1. Инфракрасная коагуляция

Метод основан на воздействии инфракрасного пучка света на ткань внутреннего узла. Эффективность метода: 1 стадия- 70%,рецидив симптомов: до 30%

2.Лигирование внутренних геморроидальных узлов латексными кольцами

Резиновое кольцо пережимает ткань узла, над кольцом ткань узла разрушается и уходит в просвет кишки. После отторжения кольца, на стенке кишки остается раневой дефект до 6-8 мм диаметром, которые заживает в течение 14 дней. К осложнениям лигирования относятся: кровотечение, боль, тромбоз наружных и внутренних геморроидальных узлов. Кровотечение обычно возникает сразу после наложения кольца или через 7-10 дней, когда отторгается латексное кольцо, наложенное на узел. Кровотечение развивается в 2-5% случаев, в некоторых случаях кровотечение требует хирургической остановки.

Постоянная тупая боль обычно длится несколько дней после процедуры. В редких случаях лигирование приводит к тромбозу наружных и внутренних узлов, что сопровождается сильной болью.

К казуистике относятся несколько описанных в литературе случаев развития перианальный сепсиса после лигирования. Эффективность лечения: II- второй стадии - 90%; III третьей стадии-60-70%, рецидив симптомов 20-40%.

3. Склеротерапия - метод основан на введении с помощью инъекции склерозирующего раствора. В результате внутренний узел подвергается рубцеванию и сокращается в размерах. Эффектив-

ность: I-II стадия- (70%). Рецидив симптомов: I-15%; II-38%; Возможные осложнения: болевой синдром, тромбоз наружных геморроидальных узлов, азооспермия, острый простатит, проктит.

К сожалению инфракрасная коагуляция, лигирование латексными кольцами, склеротерапия не воздействуют на первопричины геморроидальной болезни. Эти методики имеют высокий процент осложнений и часто дают рецидивы.

4. Трансанальная дезартеризация внутренних геморроидальных узлов (dhal)

трансанальная дезартеризация внутренних геморроидальных узлов (hal, thad)

перевязка терминальных ветвей внутренних геморроидальных узлов под контролем ультразвуковой допплерометрии. Методика прекращает патологический приток артериальной крови к внутреннему геморроидальному сплетении, путем перевязки артерий, а также восстанавливается связочный аппарат за счет лифтинга и мукопексии.

Прекращение патологического притока крови, без нарушения венозного оттока, приводит к нормализации кровообращения в системе внутреннего геморроидального сплетения.

Начиная с 2000 года, агентство медицинских инноваций (a.m.i.) внедрило методику и оборудование для hal во всем мире. В конце 2005 года технология hal, была дополнена методом - rar. Методика стала совмещать комбинацию перевязки геморроидальных артерий и трансанальную мукопексию пролабирующей ткани. Технологии (rar-ректоанальный ремонт) - лифтинга, т. Е. Подтяжки внутренних геморроидальных узлов.

Hal - эффективен для II и III стадии геморроя. Методика HAL-RAR используется для IIIи IV стадии геморроя, является одним из наиболее эффективных и наименее агрессивных способов лечения. Прозрачный аноскоп с подсветкой и миниатюрным доплер датчиком вводится через задний проход в просвет прямой кишки. Доплер-датчик снимает пульсацию геморроидальной артерии, преобразует ее в звуковой сигнал. Это позволяет хирургу точно определять местоположение геморроидальной артерии, идущей к геморроидальному узлу. Затем проводится прошивание и перевязка артерии. Поскольку швы накладываются в просвете кишки, где отсутствуют болевые рецепторы, процедура выполняется безболезненно. Обезболивание необходимо только для безболезненного введения аноскопа. Хирург перевязывает каждую артерию (процесс, называемый ligation), помещая, стежок вокруг артерии и связывает, концы нити, перевязывая артерию. Приток артериальной крови к увеличенному геморроидальному узлу уменьшается. Стежками, сделанными от вершины до основания внутреннего геморроидального узла, ткань внутреннего геморроидального обвязывается, затем концы нити связываются, и узел подтягивается наверх. Это имеет эффект подъема - «лифтинга» геморроидального узла. Геморроидальное сплетение поднимается – назад, где оно существовало. Таким образом, восстанавливается нормальная анатомия.

Методика стала широко использоваться с 2000, процедуры были успешно выполнены у десятка тысяч пациентов во всем мире. В России, методика стала с 2007года.

После процедуры HAL-RAR следует соблюдать следующие рекомендации:

- Соблюдать диету (исключить из рациона острую, соленую пищу, алкогольные напитки) в течение четырех недель со дня проведения манипуляции;
- Не принимать аспирин и аспирино-содержащие препараты первые две недели после операции
- В течение 30 календарных дней со дня проведения манипуляции:
- - не заниматься физической культурой и спортом;
- - не поднимать тяжелые предметы (более 5-8 кг)
- - не посещать сауны, бани, бассейны, не принимать горячую ванну;
- Для нормализации функции толстой кишки, принимать рекомендуемые врачом препараты
- Являться на прием к врачу в указанные сроки
- Выполнять назначения врача согласно выданному протоколу лечения
- В связи с тем, что процесс рубцевания ткани узла происходит в течение2-3 месяцев, а используемый синтетический рассасывающий шовный материал «safil» pga, «викрил» рассасывается самостоятельно в течение 30-40 дней, постепенно теряя свою прочность, необходимо соблюдать все выше перечисленные рекомендации.

В Di-стационаре с июня 2015 года проводятся операции по дезартеризации внутренних геморроидальных узлов с лифтингом и мукопексией. Методика применяется при хроническом внутреннем геморрое II-IV ст. и при хроническом комбинированном геморрое. Полученные результаты позволяют утверждать, что реабилитация больных проходит быстрее и легче, чем при обычной геморроидэктомии, рецидивов в наших наблюдениях не отмечено, так как устраняются основные причины возникновения патологии. Перед проведением операции пациент буден в должном объеме обследован в кратчайшие сроки. Нахождение в клинике после операции также оптимизировано до 2 суток, что позволяет избежать послеоперационных осложнений и сделать лечение непродолжительным.

Амельяненко Елена Евгеньевна

Врач-колопроктолог, врач-хирург

Неопластические полипы и ворсинчатые аденомы толстой кишки

Опухоль — это патологический процесс, представленный новообразованной тканью, в которой изменения генетического аппарата клеток приводят к нарушению регуляции их роста и дифференцировки (Пальцев М. А., Аничков Н. М., 2001). По характеру роста опухоли подразделяются на доброкачественные и злокачественные.



В Медицинском Di Центре г. Камышин для наших пациентов по воскресеньям действуют скидки

20%

на все медицинские услуги

оказываемые в Медицинском Di центре.

Ждем Вас ежедневно в будние дни с 8:00 до 20:00, в выходные - с 8:00 до16:00 по адресу: г. Камышин, улица Пролетарская, 55.

В городе Камышине Волгоградской области Вам на месте окажут медицинские услуги:

- Лабораторная диагностика за 2 часа;
- Рентгенологические исследования;
- Маммография;
- УЗИ;
- ФГДС;
- Холтеровское мониторирование;
- Консультации специалистов;
- Медицинские справки.

Телефон единой информационной службы 5-11-55

24 часа

КРУГЛО-СУТОЧНЫЙ ПРИЕМ ТРАВМАТОЛОГА

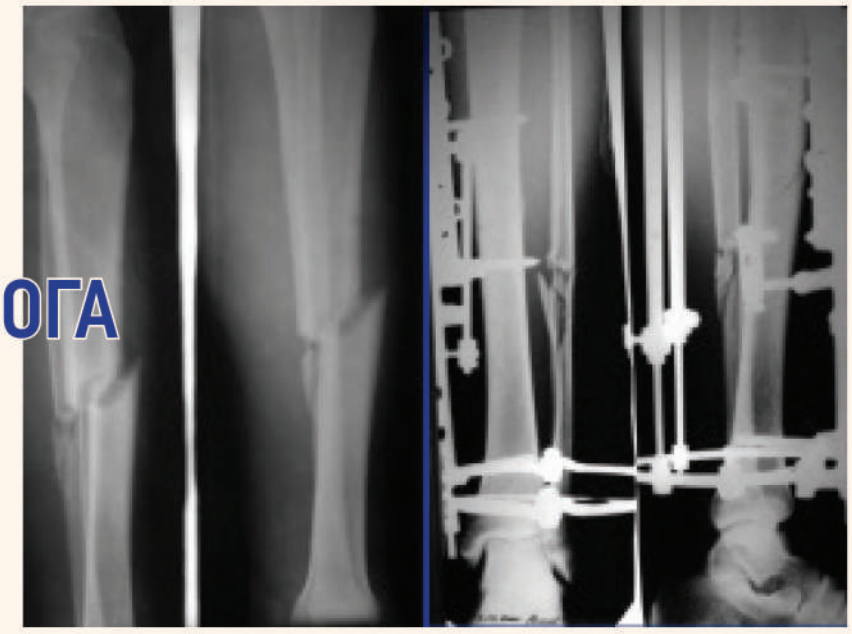

Несчастные случаи происходят внезапно, и желательно знать заранее, где находится ближайший круглосуточный травмпункт в городе.

24 часа

СКОРАЯ ПОМОЩЬ

Квалифицированно и своевременно, в любую точку города и области, комфортно и конфиденциально окажет скорую медицинскую помощь бригада Медицинского Di Стационара.

Все бригады укомплектованы согласно современным требованиям и стандартам, как РОСЗДРАВА, так и с учетом зарубежного опыта.

Машины скорой помощи имеют все необходиое оборудование для оказания специализированнной медицинской помощи не зависимо от их состояния и возраста (аппарат ИВЛ, ЭКГ, кардиомонитор, дефибрилятор и другая аппаратура). Своременное оснащение машин скорой помощи позволяет осуществлять транспортировку лежачих и тяжелых больных с различными диагнозами и на любом расстоянии.

АНГИОГРАФИЯ

Ангиография – это метод рентгенологического исследования сосудов (артерий, вен), позволяющий определить место сужения или закупорки сосуда, место и степень патологического расширения сосудов (аневризма), наличие внутреннего кровотечения, степень распространения опухолевого процесса и другие болезни, которые выявить другим путем не удается.

В ноябре 2009 года начал свою работу Медицинский Di Стационар в городе Саратове, а в июне 2013 года распахнул свои двери Медицинский Di Стационар в городе Энгельсе.

Став продолжением поликлинического блока Медицинского Di Центра, Стационар позволил создать клинико-поликлиническое объединение, сосредоточенное в одном месте.

Здесь проводятся оперативные вмешательства по любым нозологиям и номенклатурам, с использованием последних методов и технологий. Ежегодно в Стационаре делается порядка 2 000 операций, многие из которых являются показательными с точки зрения медицинской общественности.

В Медицинском Di Стационаре работают следующие отделения:

I. Соматическое отделение представлено следующими направлениями:

- -гинекология
- -терапия
- -пульмонология
- -кардиология
- -гастроэнтерология
- -урология
- -неврология
- -эндокринология
- -отоларингология

II. Хирургическое отделение

Нашими врачами осуществляются операции по всем направлениям с применением лазерных технологий и эндоскопической техники фирмы **KARL STORZ**, позволяющей с высокой визуализацией выполнять лапароскопические операции на толстой кишке, радикальные и органосберегающие операции на органах малого таза. Проводятся пластические и реконструктивные опреции. В операционный блок введена рентгеноперационная оснащенная ангиографом **General Electric Innova 3100.**

В лечении онкологических заболеваний применяем безоперационный метод фотодинамической терапии (ФДТ), основанный на излучении полупроводникового лазера и на использовании специальных лекарственных средств природного происхождения.

III. Педиатрическое отделение

Детское отделение Медицинского Di Стационара оказывает педиатрическую стационарную помочь в различных направлениях терапевтического и хирургического профиля. Современное диагностическое и лечебное оборудование, использование российских и зарубежных медицинских стандартов. Высококвалифицированные врачи, прошедшие обучение в России и за рубежом, оказывают педиатрическу помощь в индивидуальном порядке.

В Медицинском Di Стационаре работают следующие подразделения:

Лабораторная диагностика

Лаборатория Медицинского Di Стационара оснащена современным оборудованием ведущих компаний **США, Японии, Европы (Sysmex, Qiagen, Siemens).** Полная автоматизация обработки биологических проб минимизирует вероятность ошибки вследствие «человеческого фактора».

Совместно с фирмой **medical genomics** начато исследование генетических полиморфизмов с целью выявления генетической предрасположенности к более 50 тяжелым заболеваниям, таким как атеросклероз, ишемическая болезнь сердца, сахарным диабетом и многим другим.

Инструментальная диагностика

Ультразвуковые исследования проводятся на аппаратах: **Экспертного класса APLIO MX TOSHIBA (Единственный в своем роде в Саратовской области), ALOKA 4000 (Япония), Siemens ACUSON X300 (США) и Vivid 3 (США) Pro –** полностью цифровой универсальный программируемый ультразвуковой сканер с расширенными возможностями для исследований сердца и сосудов.

Эндоскопические исследования проводятся на оборудовании фирмы **OLYMPUS, функциональная диагностика: ЭКГ, холтеровское мониторирование, РЭГ, РВГ на оборудовании Schiller.**

Лучевая диагностика

В Медицинском Di Стационаре проводтся обследования на компьютерных **томографах TOSHIBA ASTEION VP (Япония), SIEMENS SOMOTOM Emotion 6 (Германия),** магнитно-резонансных томографах **HITACHI APERTO (Япония), Philips Achieva 1.5 (Голландия).**

Рентгенологические исследования проводятся на цифровом рентгеноскопическом аппарате **ITALREY (Италия),** позволяющем выполнить любые рентгенологические исследования, в том числе маммографию.

Многие специалисты имеют ученые степени и высокую квалификацию. Постоянно проводится обучение врачей на базе ведущих Российских и европейских клиник. Достаточная оснащенность Стационара и высокий уровень подготовки персонала, правильный выбор и соблюдение диагностических и лечебных технологий являются залогом успешного обследования, лечения и реабилитации каждого пациента.

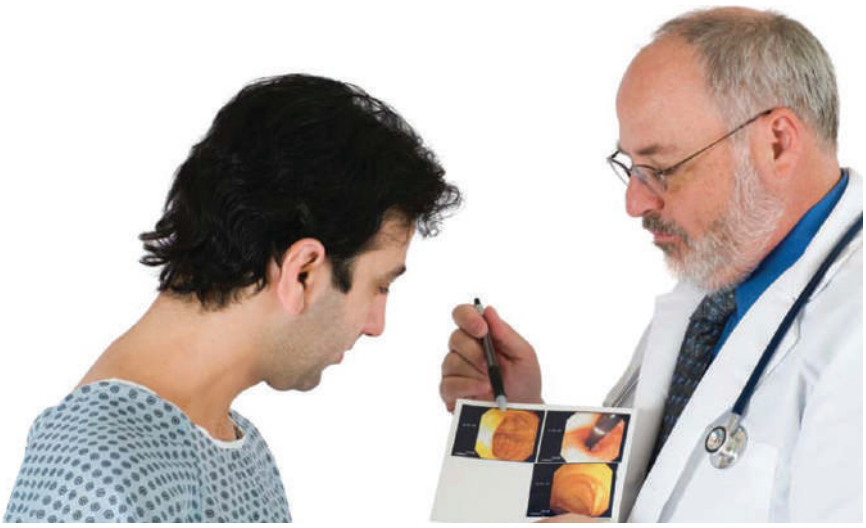

Определение.

Определение полипа не отличается четкостью. В настоящее время истинным полипом считают разрастание железистого эпителия, образующее возвышение над уровнем слизистой оболочки в виде широкого грибовидного, зачастую ветвистого образования, сидящего на более узкой ножке, а иногда на широком основании.

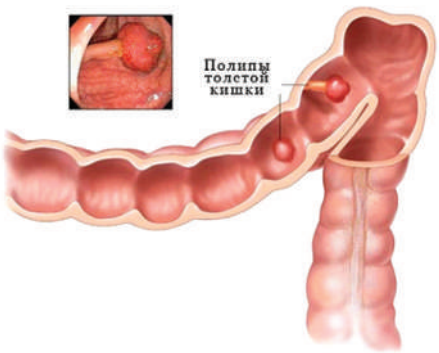

Этиология и патогенез.

Установить истинную частоту появления доброкачественных полипов толстой кишки очень трудно, поскольку они протекают практически бессимптомно, и обнаруживают их чаще всего случайно у больных, предъявляющих жалобы на дискомфорт, боль в области заднего прохода, дисфункцию кишечника, патологические выделения из заднего прохода и т. п., которые являются признаками других заболеваний (геморрой, парапроктит, анальная трещина, колит, рак прямой кишки и др.). В связи с этим близкую к истинной частоту полипов можно установить только в результате проведения целевых профилактических обследований населения или вскрытий. В результате работ российских и зарубежных ученых установлено, что частота выявления аденом толстой кишки (при использовании только ректороманоскопии) колеблется от 2,5 до 7,5 % общего количества обследованных. Однако истинная частота их возникновения, безусловно, выше, так как при обследовании авторы не осматривали другие отделы толстой кишки, в которых располагается около 50 % всех аденом толстой кишки.

Наиболее точным методом оценки состояния слизистой оболочки прямой и ободочной кишки можно считать их изучение во время патолого-анатомических вскрытий. По данным литературы, частота выявления полипов толстой кишки при аутопсиях для экономически развитых стран составляет в среднем около 30 %. По данным ГНЦК (1987), при изучении результатов профилактических осмотров (пальцевое исследование и ректороманоскопия) двух групп больных (15 000 человек) — практически здоровых и предъявляющих жалобы на дискомфорт в аноректальной области — установлено, что в структуре болезней толстой кишки полипы составили только 16 %, в то время как в группе практически здоровых лиц этот показатель значительно выше — 40,6 %. Такое различие обусловлено тем, что часть больных, полипы у которых протекают бессимптомно, не попадают в поле зрения врачей.

Этиология полипов прямой и ободочной кишки не выяснена. Работы, в которых изучена вирусная природа этих заболеваний, имеют теоретический характер, так же как и создание модели толстокишечного полипоза на животных.

Увеличение частоты появления доброкачественных опухолей толстой кишки связывают с влиянием окружающей среды (мегаполисы, наличие крупных производств), уменьшением физической активности. Важным фактором, влияющим на увеличение частоты развития заболевания толстой кишки, многие исследователи считают изменение характера питания населения в условиях индустриализации.

Установлено, что основной особенностью питания жителей экономически развитых стран является преобладание в рационе высококалорийных продуктов с большим содержанием животных жиров при небольшом количестве клетчатки. Все это приводит к тому, что в толстую кишку попадает химус, содержащий мало клетчатки, что сказывается на снижении моторной активности кишки, и большое количество желчных кислот, которые, как установлено, в процессе пищеварения превращаются в вещества, оказывающие канцерогенное влияние на слизистую оболочку. Снижение скорости прохождения химуса по кишке создает более длительный контакт канцерогенов и слизистой. Все это вызывает нарушение и микробного пейзажа, что в свою очередь изменяет состав ферментов микробного происхождения.

Некоторые исследователи установили определенную зависимость между частотой обнаружения аденом и мужским полом умерших, а также такими заболеваниями, как атеросклероз, злокачественные опухоли, дивертикулез и другие заболевания желудочно-кишечного тракта, хронические неспецифические заболевания легких.

Патологическая анатомия.

Согласно Международной гистологической классификации опухолей, доброкачественные новообразования толстой кишки представлены следующим образом.

1. Аденома:
а) тубулярная (аденоматозный полип),
б) ворсинчатая,
в) тубулярно-ворсинчатая.
2. Аденоматоз (аденоматозный полипоз кишечника).

Опухолеподобные поражения.

1. Гамартомы:
а) полип Пейтца—Егерса и полипоз;
б) ювенильный полип и полипоз.
Гетеротопии.
Гиперпластический (метапластический) полип.
Доброкачественный лимфоидный полип и полипоз.
Воспалительный полип.
Глубокий кистозный колит.
Эндометриоз.

Гиперпластические полипы выглядят как мелкие (до 0,5 см в диаметре), слегка возвышающиеся над уровнем слизистой оболочки образования мягкой консистенции и обычного цвета. Они характеризуются удлинением и кистозным расширением крипт. Эпителий в таких полипах пилообразно извитой, с уменьшенным количеством бокаловидных клеток.

Железистые и железисто-ворсинчатые (тубулярные аденомы) представляют собой более крупные образования (до 2—3 см в диаметре), имеющие, как правило, выраженную ножку или широкое основание. По окраске они близки к окружающей слизистой оболочке, но имеют более плотную консистенцию, смещаются вместе со слизистой оболочкой, редко кровоточат и изъязвляются. По степени морфологической дифференцировки эпителия различают три группы тубулярных аденом: со слабой, умеренной и значительной дисплазией. При слабой степени сохраняется архитектоника желез и ворсин; уменьшается количество бокаловидных клеток, ядра их вытягиваются, несколько увеличиваются, но располагаются в один ряд; число митозов увеличено незначительно. При выраженной дисплазии нарушается строение желез и ворсин, ядра могут располагаться во всех отделах клетки, отмечается их увеличение, появляется много митозов, в том числе патологических; бокаловидные клетки исчезают. Умеренная дисплазия характеризуется промежуточными изменениями.

Ворсинчатые аденомы имеют слегка дольчатую поверхность, напоминая ягоду малины. По размеру, как правило, бывают больше тубулярной аденомы.

Ювенильные полипы нельзя относить к аденомам, потому что в них не бывает гиперплазии желез и атипических изменений железистого эпителия. Такое образование довольно крупное часто свисает в просвет кишки на длинной ножке, гладкое, более интенсивно окрашенное (ярко-красное, вишневого цвета). При микроскопии представляет собой кистозно-гранулирующий полип, расширенные железы которого выстланы типичным кишечным эпителием и содержат слизистый секрет.

Классификация.

По клинической картине все доброкачественные опухоли толстой кишки можно разделить на две основные группы: эпителиальные опухоли, встречающиеся чаще всего (92 %) и представляющие наибольшую опасность роста и малигнизации, и редкие новообразования, частота отдельных форм которых колеблется в пределах 0,2-3,5 % (в целом 8 %), вероятность их малигнизации мала, кроме меланомы и карциноида.

Важное клиническое значение имеет подразделение эпителиальных опухолей по гистологическому строению, величине и фактору множественности.

По гистологическому строению полипы подразделяются на:

- гиперпластические (2 %);
- железистые (51,6 %);
- железисто-ворсинчатые (21,5 %);
- ворсинчатые (14,7 %).

От величины доброкачественного новообразования зависит вероятность его малигнизации: чем больше размер доброкачественной опухоли, тем выше вероятность ее малигнизации.

По фактору множественности эпителиальные опухоли делят на:

1. одиночные;
2. множественные:
- групповые;
- рассеянные.
3. диффузный (семейный) полипоз.

Фактор множественности имеет важное значение в прогнозе заболевания — одиночные полипы редко малигнизируются (1—4 %)и имеют более благоприятный прогноз. Множественные полипы могут располагаться в одном из отделов толстой кишки компактно или обнаруживаются по 1—2 и более в каждом отделе (рассеянные), малигнизируются до 20 %. Рассеянные множественные полипы трудно дифференцировать от диффузного полипоза толстой кишки. Последний обычно характеризуется массивностью поражения (насчитываются сотни и тысячи полипов, а иногда вообще не остается участков непораженной слизистой оболочки), а главное — передается по наследству, т. е. носит семейный, генетически обусловленный характер и обладает значительной склонностью к малигнизации (80-100 %).

Среди эпителиальных полиповидных образований толстой кишки встречаются своеобразные, экзофитно растущие, стелющиеся по кишечной стенке, мягкие на ощупь образования мелкодольчатого строения. Гистологически это ворсинчатые аденомы, и к ним может быть применен клинический термин «ворсинчатая опухоль».

Выделяют две формы ворсинчатых аденом по микроскопической картине — стелющуюся и узловую. Узловая форма встречается чаще и располагается на одной из стенок кишки в виде компактного экзофитного узла с широким и коротким основанием или ножкой. При стелющейся форме ворсинчатые разрастания располагаются по поверхности слизистой оболочки плоско, почти циркулярно охватывая стенку кишки.

Макроскопически ворсинчатая опухоль окрашена в красноватый цвет из-за обилия кровеносных сосудов в их строме. Тонкие и нежные ворсинки легко травмируются и кровоточат, поэтому само по себе кровотечение не является свидетельством озлокачествления этих образований.

Злокачественная трансформация крупной аденомы толстой кишки может быть диагностирована с высокой степенью вероятности при наличии двух или более из следующих эндоскопических признаков малигнизации: плотная консистенция ворсинчатого образования, наличие участков уплотнения, бугристость поверхности, наложение фибрина, изъязвление поверхности и контактная кровоточивость.

Ворсинчатую опухоль толстой кишки целесообразно выделять как самостоятельную нозологическую единицу.

Большинство эпителиальных новообразований (полипов) проходит последовательные стадии развития от малых размеров к большим, от малой выраженности пролиферативной активности к большей, вплоть до перехода в инвазивный раковый процесс.

Появление гиперпластических полипов предшествует возникновению железистых (аденоматозных) полипов, которые по мере роста могут подвергаться ворсинчатой трансформации, а в ворсинах удается обнаружить признаки инвазивного роста. Развитие полипов происходит медленно от простейшего строения к резким степеням атипии и дисплазии слизистой оболочки, вплоть до развития рака, причем этот процесс протекает не менее 5 лет, а в среднем длится 10-15 лет.

Клиническая картина.

У большинства больных доброкачественные новообразования толстой кишки протекают бессимптомно и обнаруживают их, в основном, при эндоскопическом исследовании. Однако при достижении больших размеров (2—3 см) ворсинчатых опухолей могут отмечаться кровянисто-слизистые выделения, боль в животе и заднем проходе, запор, понос, анальный зуд. При гигантских ворсинчатых опухолях потери белка и электролитов в связи с гиперпродукцией слизи иногда могут приводить к существенным нарушениям гомеостаза (диспротеинемия, нарушение водно-электролитного баланса, анемия). При них возможно появление симптомов острой полной или частичной непроходимости (вследствие инвагинации). Индекс малигнизации ворсинчатых опухолей достаточно высок и составляет 40 %.

Диагностика.

При наличии перечисленных выше симптомов необходимо проведение пальцевого исследования прямой кишки и ректороманоскопии.

При пальцевом исследовании удается изучить участок прямой кишки до 10 см от края заднего прохода. Этот первичный метод диагностики необходимо применять всегда. Он обязательно должен предшествовать ректороманоскопии, поскольку это достаточно информативный способ выявления и других заболеваний прямой кишки (геморрой, свищи, трещины и др.), окружающей клетчатки (кисты и опухоли) и предстательной железы у мужчин (аденома, простатит, рак).

Ректороманоскопия требует специальной подготовки с помощью очистительных клизм или пероральных слабительных (фортранс и др.). Этот метод исследования более информативен и дает возможность обнаружить большую часть полипов толстой кишки, так как более 50 % из них локализуется в прямой и сигмовидной кишках, т. е. в пределах достижимости ректоскопа (25-30 см от края заднего прохода). При обнаружении полипов в прямой или сигмовидной кишке необходимо тщательное исследование вышележащих отделов толстой кишки и желудка, так как нередко сочетанное поражение полипами различных отделов желудочно-кишечного тракта. Для этих целей используются рентгенологическое и эндоскопическое исследования толстой кишки и желудка.

Ирригоскопия имеет важное клиническое значение, она позволяет диагностировать большинство полипов более 1 см в диаметре, более мелкие образования удается обнаружить значительно реже.

Пшиков Анатолий Александрович

Врач-хирург. Высшая категория по специальности хирургия.
Заведующий хирургическим отделением
г. Саратов

Только в Медицинском Di Стационаре впервые в области внедрен **новый эффективный метод лечения болевого синдрома при заболевании позвоночника: остеохондрозе, спондилезе, спондилоартрозе**



Суть метода состоит в избирательном воздействии на чувствительные нервы, ответственные за возникновение боли при помощи радиочастотного генератора COSMAN G4

Преимущества:

- Процедура выполняется ОДИН раз
- Обезболивающий эффект длится БОЛЕЕ 3 ЛЕТ
- Для выполнения процедуры пациент ГОСПИТАЛИЗИРУЕТСЯ НА 1 ДЕНЬ
- Выполнение процедуры НЕ ТРЕБУЕТ НАРКОЗА
- Лечеие ПРОТРУЗИЙ межпозвоночных дисков без операций

ДЕНЬ ОТКРЫТЫХ ДВЕРЕЙ

Безоперационное лечение болей в спине

6 и 20 декабря 2017 года
г. Саратов

7 и 21 декабря 2017 года
г. Энгельс

БЕСПЛАТНО
консультирует врач нейрохирург
Шилов Олег Михайлович

Консультация осуществляется по предварительной записи

Телефон единой информационной службы 51-22-51

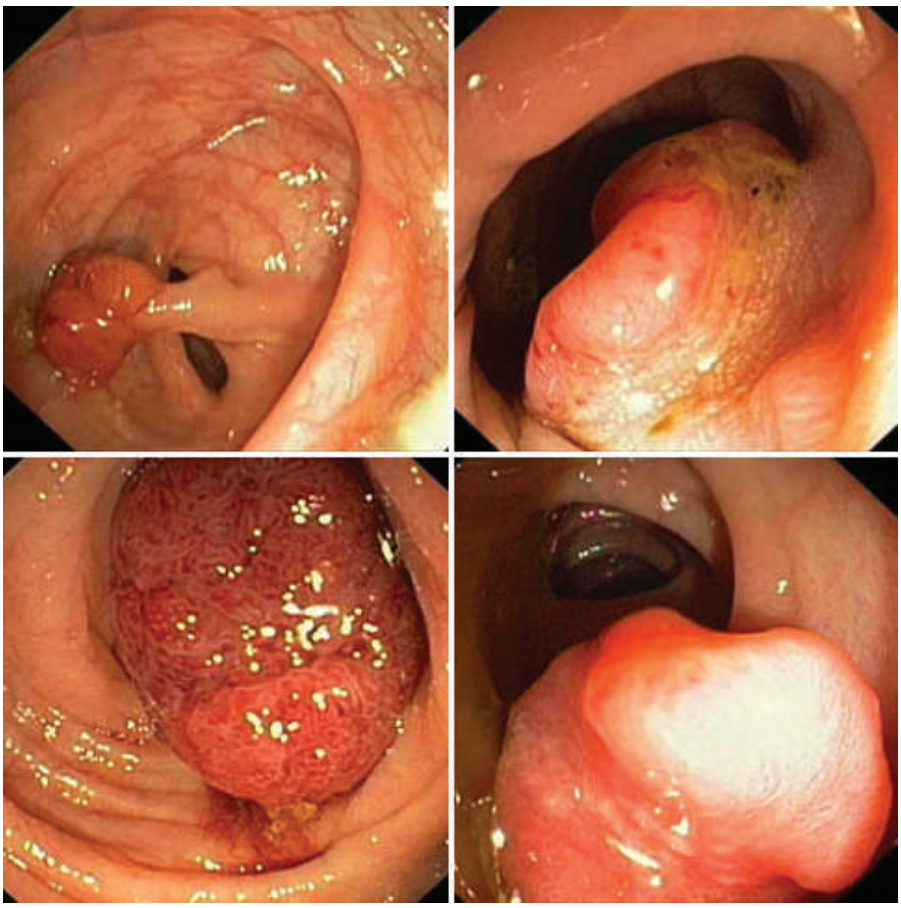

Поэтому при профилактических осмотрах лучше воспользоваться колоноскопом, с помощью которого удается обнаружить практически любые образования (размером менее 0,5 см).

При эндоскопическом исследовании толстой кишки гиперпластические полипы выглядят как мелкие (менее 0,5 см в диаметре), слегка возвышающиеся над уровнем слизистой оболочки образования мягкой консистенции и обычного цвета. Нередко гипертрофированные лимфатические фолликулы симулируют гиперпластические полипы (подтверждением этого является гистологическое исследование).

Аденоматозные полипы имеют размеры более 0,5 см и могут достигать 2-3 см в диаметре, иметь ножку или располагаться на широком основании, по окраске близки к окружающей слизистой оболочке, но имеют более плотную консистенцию, смещаются со слизистой оболочкой, изъязвляются и кровоточат редко.

Аденопапилломатозные полипы (железисто-ворсинчатые) обычно превышают 1 см в диаметре, имеют бархатистую поверхность, что создает впечатление матовости окраски, иногда представляются мелкодольчатыми из-за неровной поверхности, могут эрозироваться, причем дно язв покрывается фибрином, из-под которого выделяется в небольшом количестве кровь.

Ворсинчатые полипы имеют большие размеры (от 2 см и более), могут иметь толстую ножку (полипы) или распластываются по слизистой оболочке (опухоли), иногда принимая стелящийся характер. Они занимают большую площадь, лишь слегка возвышаются над окружающей слизистой оболочкой и не имеют четких границ. Цвет таких образований мало отличается от цвета слизистой оболочки, характерна бархатистость и матовость их поверхности, наличие изъязвлений позволяет заподозрить начало малигнизации. Отрицательные результаты биопсии не могут служить доказательством отсутствия злокачественного роста, и окончательное заключение делают после удаления всей ворсинчатой опухоли.

Лечение.

Консервативных методов лечения полипов и ворсинчатых аденом толстой кишки к настоящему времени не существует. Предложенный А. М. Аминевым (1965) метод лечения полипоза соком травы чистотела не нашел широкого применения в связи с сомнительной эффективностью. Использование его нецелесообразно, так как попытки консервативного лечения приводят лишь к откладыванию операции и прогрессированию заболевания вплоть до малигнизации полипа.

Биопсия не имеет существенного значения в определении тактики лечения полипов толстой кишки. Небольшие участки полипа, взятые для биопсии, не могут характеризовать сущность патологического процесса во всей опухоли. Информация о полипе на основании биопсии неполная и может быть ошибочной. Полностью иссеченный полип — лучший материал для гистологического исследования.

В современных условиях лишь удаление полипов эндоскопическим и хирургическим путем гарантирует успех лечения. Наиболее распространенными методами хирургического

лечения полипов и ворсинчатых аденом толстой кишки являются:

• полипэктомия с помощью ректоскопа или колоноскопа с электрокоагуляцией ножки или ложа полипа;

• трансанальное иссечение новообразования;

• колотомия или резекция кишки с опухолью;

• трансанальная резекция прямой кишки с формированием ректоанального анастомоза по поводу циркулярных или почти циркулярных ворсинчатых опухолей нижнеампулярного отдела прямой кишки;

• трансанальное эндомикрохирургическое иссечение новообразования.

Все методы удаления полипов применяют после специальной подготовки толстой кишки с помощью слабительных и очистительных клизм. Такая подготовка служит также профилактикой осложнений.

Одно из основных осложнений — кровотечение, может возникнуть на протяжении до 10 сут после вмешательства. Появление крови из заднего прохода в 1-е сутки после удаления полипа связано с недостаточной коагуляцией сосудов ножки полипа. Более позднее кровотечение развивается в результате отторжения струпа, что чаще всего наблюдается через 5-12 дней после операции. И ранние, и поздние кровотечения могут быть незначительными, а могут быть массивными, представляющими опасность для жизни больного. Для ликвидации этого осложнения требуется повторное эндоскопическое исследование, во время которого производится электрокоагуляция кровоточащего сосуда. Иногда такие мероприятия не помогают, и приходится прибегать к лапаротомии и резекции кишки.

Вторым по частоте осложнением является перфорация стенки кишки, которая также может возникнуть или во время вмешательства, или спустя некоторое время, даже несколько суток, после него. Возникновение позднего осложнения объясняется глубоким ожогом стенки кишки в области основания удаленной опухоли во время электрокоагуляции.

При возникновении этого осложнения на внутрибрюшной части толстой кишки выполняют лапаротомию и ушивание дефекта стенки кишки, отключение этого отдела из пассажа кала путем наложения на вышележащие отделы колостомы или, если перфорация произошла достаточно высоко, поврежденный участок выводят в виде двуствольной колостомы. В дальнейшем таких больных ведут, как больных с перитонитом, несмотря на то что в кишке после подготовки отсутствует содержимое и при перфорации в брюшную полость попадает только газ. При наличии современных антибактериальных средств и противовоспалительной терапии с этим удается справиться без осложнений.

При благоприятном послеоперационном течении вопрос о закрытии колостомы может ставиться через 2—4 мес.

После удаления все новообразования толстой кишки в обязательном порядке подвергаются гистологическому исследованию, чтобы можно было судить о степени дисплазии эпителия или наличии озлокачествления.

Если обнаружены аденоматозные и ворсинчатые полипы, больной выписывается из стационара под обязательное диспансерное наблюдение.

При подозрении на рецидив опухоли необходимы повторная госпитализация, тщательное обследование и решение вопроса о дальнейшей тактике лечения.

При обнаружении комплексов злокачественных клеток в материале из ложа опухоли принимается решение о радикальной операции.

Ливадный Георгий Валерьевич

Врач-детский хирург, врач-маммолог, врач-онколог, врач-хирург. Заведующий центром амбулаторной хирургии; Кандидат медицинских наук

Отдаленные результаты лечения и диспансерное наблюдение.

Учитывая возможность рецидивирования доброкачественных новообразований толстой кишки и возникновения рака, особенно в первые 2 года после операции, больные должны находиться на постоянном диспансерном наблюдении. После удаления доброкачественных полипов первый осмотр производится через 1,5—2 мес., затем каждые полгода, а при ворсинчатых опухолях — каждые 3 мес. в течение первого года после удаления. Далее осмотр производится 1 раз в год. Колоноскопия проводится через 1 год после полипэктомии.

После удаления озлокачествленных полипов в 1-й год после операции необходим ежемесячный осмотр, на 2-м году наблюдения — каждые 3 мес. И только спустя 2 года возможны регулярные осмотры каждые 6 мес.

В первые 2 года после удаления доброкачественных новообразований возникновение рецидива отмечено у 13 % больных, а новые полипы в различных отделах толстой кишки — у 7 %. Рецидивы после железистых полипов наблюдались в 8 % случаев, железисто-ворсинчатых— в 13 %, а ворсинчатых— в 25 %. Принимая во внимание, что индекс озлокачествления ворсинчатой опухоли равен 40 %, возможно увеличение числа злокачественных новообразований. Появление рецидива служит показанием к срочному повторному оперативному вмешательству.

В медицинском Di-центре выполняются все этапы лечения данной патологии: колоноскопии с взятием биопсии, цитологическое и гистологическое исследование биопсийного материала, эндоскопическая полипэктомия с гистологическим исследованием макропрепарата. При выявлении злокачественного опухоли кишки проводятся радикальные открытые операции как первый этап лечения онкопатологии с возможной последующей химиотерапией. При обращении в Di-центр , пациент и его родственники могут быть уверенны, что обследование и лечение будет проведено на самом высоком мировом уровне с соблюдением всех нюансов и стандартов. Доверьте свое здоровье профессионалам.

Острый парапроктит

Острый парапроктит – острое воспаление околопрямокишечной клетчатки, обусловленное распространением воспалительного процесса из анальных крипт и анальных желез.

ГЕНЕТИЧЕСКИЕ ИССЛЕДОВАНИЯ

• **Дают возможность врачам определить предрасположенность пациента к наследственным заболеваниям, что в дальнейшем позволяет разработать план лечения.**

• **Установить предрасположенность к наследственным заболеваниям:** остеопороз, рак молочной железы и яичников, сахарный диабет (I и II типа), артериальная гипертензия, сердечно — сосудистой системы, синдром Жильбера, атеросклероз, тромбофилия, патология свертываемости крови

• **Предоставить полную информацию врачу акушер — гинекологу о пациентки, которая планирует беременность:** невынашивание, нарушение плацентарного кровообращения, задержка внутриутробного развития, порока развития плода

• **Определить эффективность и чувствительность лекарственных препаратов**

• **Помочь определить дальнейшую тактику лечения вирусного гепатита С**

• Генетические исследования позволяют **выбрать направление в спорте,** что позволит избежать получения различных травм и несколько лет напрасных тренировок.

medical genomics

ДНК АНАЛИЗЫ

БЫСТРО НАДЕЖНО КОНФИДЕНЦИАЛЬНО

На сегодняшний день Медицинский Di центр проводит анализ ДНК с точностью 99,9% на:

• **установление отцовства,**

• **установление материнства,**

• **установление родства:**

Дядя/тетя – племянник/племянница

Бабушка/дедушка – внук/внучка

Родной/сводный брат/сестра

Представитель в Саратовской области:

МЕДИЦИНСКИЙ ЦЕНТР

г. САРАТОВ ул. Московская, 23

г. ЭНГЕЛЬС ул. М. Горького, 26

Телефон единой информационной службы 51-22-51

Пестрякова Лариса Хамидовна

Врач-онколог, врач-хирург.
Вторая квалификационная категория по специальности хирургия

Предрасполагающими факторами в возникновении заболевания можно назвать ослабление местного и гуморального иммунитета, сахарный диабет, наличие геморроя, анальных трещин,криптита.

Микроабсцесс, возникающий в крипте, может прорваться в просвет анального канала и тогда воспаление сворачивается, пациент даже не осознает, что у него была проблема. Но иногда, из-за развившегося отека, абсцесс из крипты прорывается вглубь стенки в межсфинктерное пространство, а затем в околопрямокишечную клетчатку. Различают : подкожный, подслизистый, межмышечный (между внутренним и наружным сфинктером), седалищно-прямокишечный(ишеоректальный), тазовопрямокишечный (пельвиоректальный) парапроктит. По расположению свищевого хода различают интрасфинктерный, трансфинктерный и экстрасфинктерный.

Острый парапроктит развивается быстро с коротким продромальным периодом с недомоганием, слабостью, головной болью, затем появляется нарастающая боль в прямой кишке, промежности, повышается температура, отмечается озноб. При локализации в подкожной клетчатке симптоматика наиболее яркая: имеется болезненный инфильтрат в области заднего прохода с гиперемией кожи над ним, подъем температуры до высоких цифр. Это, как правило, вынуждает пациента обратится к врачу в ближайшее время. Чем глубже расположен гнойник, тем тяжелее и смазаннее клиническая картина. При опорожнении гнойника через прямую кишку или влагалище могут ошибочно быть расценены как гинекологическая патология или дизентерия.

Из осложнений возможны флегмоны с прорывом в брюшную полость, забрюшинное пространство, гнойное расплавление уретры, простаты. После вскрытия гнойника без ликвидации гнойного хода и пораженной крипты в дальнейшем формируется хронический свищ прямой кишки.

Диагноз ставится на основании жалоб, анамнеза и физикального осмотра, одним из главных приемов которого является пальцевое исследование прямой кишки. Инструментальные методы диагностики: УЗИ, МРТ, рентген костей таза.

Лечение только оперативное. Доступ и объем зависят от локализации гнойника. Острый парапроктит должен быть прооперирован сразу после установки диагноза. Необходимо адекватное обезболивание. При операции необходимо хорошее знание анатомии и бережная препаровка. Необходимо щадить анальный сфинктер, иначе возможно возникновение его недостаточности. При неадекватном объеме операции возможно формирование хронического парапроктита , когда воспаленная крипта является внутренним свищевым отверстием . Свищевой ход имеет стенку из соединительной ткани.

Хронический парапроктит

Обычно пациенты обращаются к врачу по поводу болей в области инфильтрата и периодически открывающегося наружного свища в перианальной зоне. Когда свищ открывается и гной эвакуируется, боли и инфильтрат исчезают. Иногда пациенты отмечают выделение гноя из прямой кишки. При длительном существовании свища возможно озлокачествление, на это могут указывать кровянистые выделения.

Стенка у свищевого хода плотная, внутреннее свищевое отверстие в стенке кишки-это воспаленная крипта.

Свищи прямой кишки приходится дифференцировать с кистами параректальной клетчатки , остеомиелитом крестца и копчика, актиномикозом, туберкулезом, болезнью Крона, эпителиальным копчиковым ходом.

Хронический парапроктит нередко имеет гнойную полость, может быть полный свищ с наружным и внутренним отверстием, но может быть и неполный свищ (внутренний). Если имеется только наружное свищевое отверстие, то значит внутреннее отверстие сужено рубцовой тканью и инфильтратом. При длительно существующем воспалительном процессе свищи и воспаление могут распространяться вовлекая новые структуры. Имеется вероятность развития несостоятельности сфинктера, рубцовой деформации прямой кишки и прилегающих тканей.

Для уточнения диагноза проводят пальцевое исследование прямой кишки, аноскопию, ректороманоскопию, контрастирование свищевого хода бриллиантовым зеленым, фистулографию с ЯМРТ органов малого таза.

Во время операции необходимо проконтрастировать свищевой ход и аккуратно иссечь. При транс- и экстрасфинктерном расположении свищевого хода необходимо рассерать сфинктер с последующим наложением швов. Велика вероятность развития недостаточности сфинктера.

Основные осложнения после операции-это рецидив свища и недостаточность анального сфинктера. Современные методы лечения позволяют лечить большинство свищей с помощью фистулоскопа. Преимущество метода в отсутствии большого раневого дефекта, свищевой ход иссекается изнутри, болевой синдром незначительный, быстрая реабилитация, сфинктер не травмируется.

В Медицинском DI-центре в полном объеме возможно обследование и лечение острого и хронического парапроктита. За прошедшие годы работы клиники получены очень хорошие результаты при оперативном лечении. Главное не запускать болезнь, не дать ей распространиться и привести к осложнениям.

МЕДИЦИНСКИЙ СТАЦИОНАР

ДЕНЬ ОТКРЫТЫХ ДВЕРЕЙ
«СУСТАВЫ БОЛЬШЕ НЕ БОЛЯТ»

5 и 23 декабря 2017 года
г. Саратов

14 и 28 декабря 2017 года
г. Энгельс

Вас ждет бесплатная консультация врача
ТРАВМАТОЛОГА-ОРТОПЕДА

Консультация осуществляется по предварительной записи

телефоны единой информационной службы
в Саратове: (8452) 33-82-96 в Энгельсе: (8453) 51-22-51

МЕДИЦИНСКИЙ Di ЦЕНТР

СКИДКА 20%
☑ на ВСЕ виды медицинской помощи
КАЖДОЕ ВОСКРЕСЕНЬЕ

☑ **БЕСПЛАТНЫЙ**
первичный прием
ВРАЧА ТЕРАПЕВТА
КАЖДУЮ СУББОТУ
для пенсионеров

☑ **БЕСПЛАТНЫЙ**
первичный прием
ВРАЧА ХИРУРГА
КАЖДУЮ СУББОТУ
для пенсионеров

☑ **БЕСПЛАТНЫЙ**
первичный прием
ВРАЧА ГИНЕКОЛОГА
КАЖДУЮ СУББОТУ
для пенсионеров

☑ **БЕСПЛАТНЫЙ**
первичный прием
ВРАЧА МАММОЛОГА
в г.Энгельс
для женщин старше 40лет,
ранее не обследовавшихся

ДЕНЬ ОТКРЫТЫХ ДВЕРЕЙ
☑ **БЕСПЛАТНЫЙ**
прием ВРАЧА
НЕЙРОХИРУРГА

ДЕНЬ ОТКРЫТЫХ ДВЕРЕЙ
☑ **БЕСПЛАТНЫЙ**
прием ВРАЧА
ТРАВМАТОЛОГА-ОРТОПЕДА

ДЕНЬ ОТКРЫТЫХ ДВЕРЕЙ
☑ **БЕСПЛАТНЫЙ**
прием ВРАЧА
ПРОКТОЛОГА

СКИДКА 20%
каждое воскресенье
на все МРТ обследование

СКИДКА
от5% до 50%
на все виды лабораторной диагностики
для держателей «Лабораторной карты»
Медицинского Di-центра»

Подробности акции, спецпредложений и порядок предоставлений скидок уточняйте у администраторов клиники или по телефону единой информационной службы
51-22-51

ИМЕЮТСЯ ПРОТИВОПОКАЗАНИЯ. НЕОБХОДИМО ПРОКОНСУЛЬТИРОВАТЬСЯ СО СПЕЦИАЛИСТОМ.

Адреса и контакты Медицинского Di центра

МЕДИЦИНСКИЙ Di СТАЦИОНАР

- г. Саратов, ул. Московская, дом 23
  Телефон: +7 (8452) 33–82–96,
  +7 (8452) 28-26-93
- г. Энгельс, ул. М. Горького, дом 26
  Телефон: +7 (8453) 51-22-51

МЕДИЦИНСКИЙ Di ЦЕНТР

- г. Саратов, ул. Московская, дом 23
  Телефон: +7 (8452) 33–82–96,
  +7 (8452) 51-22-51
- г. Энгельс, ул. М. Горького, дом 26
  Телефон: +7 (8453) 51-22-51
- г. Саратов, Проспект Энтузиастов, дом 34/40
  Телефон: +7 (8452) 94-89-85
- Саратов, ул. Б. Садовая, дом 98
  Телефон: +7 (8452) 56-49-02
- г. Саратов, Проспект 50 лет Октября, дом 87
  Телефон: +7 (8452) 66-27-65
- г. Саратов, Проспект Строителей, дом 19
  Телефон: +7 (8452) 45-24-27
- г. Саратов, ул. Чехова, дом 12/36,
  Телефон: +7 (8452)74-67-50
- г. Саратов, ул. Чапаева В. И. д.14/26
  Телефон: +7 (8452) 39-76-16
- г. Балашов, ул. 30 лет Победы, дом 156
  Телефон: +7 (84545) 4-93-06
- г. Балаково, ул. Минская, дом 21
  Телефон: +7 (8453) 62-00-73
- г. Маркс, пр-т Ленина, дом 34Г
  Телефон: +7 (84567) 5-91-06
- г. Камышин, ул. Пролетарская, дом 55
  Телефон: +7(84457)5-11-55

ДЕТСКИЙ Di ЦЕНТР

- г. Энгельс, ул. М. Горького, дом 26
  Телефон: +7 (8453) 51-22-51

В “Медицинском Di Центре” действует накопительная система скидок на лабораторную диагностику

Уважаемые пациенты!

Мы рады предложить Вам БЕСПЛАТНО оформить накопительный дисконт «Лабораторная карта». Вы, Ваши родственники и друзья, по единой карте можете получать скидку на все виды лабораторной диагностики в сети клиник «Медицинский Di Центр» **от 5% до 50%**

www.di-center.ru